

# Lusi Putri Dwita - MANFAAT EKSTRAK ETANOL DAUN REMEK DAGING (*Hemigraphis colorata* W. Bull) TERHADAP LUKA BAKAR PADA TIKUS"

*by* Lusi Putri Dwita Uploaded By Wieda

---

**Submission date:** 07-Aug-2020 03:55PM (UTC+0700)

**Submission ID:** 1366895565

**File name:** JTOI\_-\_lusi\_dwita.pdf (834.21K)

**Word count:** 4234

**Character count:** 24647

## MANFAAT EKSTRAK ETANOL DAUN REMEK DAGING (*Hemigraphis colorata* W. Bull) TERHADAP LUKA BAKAR PADA TIKUS

### *Beneficial Effects Of Hemigraphis colorata W. Bull Ethanolic Leaves Extract On Burn Wounds In Rats*

Lusi Putri Dwita<sup>1</sup>), Vera Ladeska<sup>1</sup>), Aisyah Ramadhani<sup>1</sup>), Dwi Rahma Augusta<sup>1</sup>),  
Retno Tri Saufia<sup>1</sup>

<sup>1</sup>Fakultas Farmasi dan Sains, Universitas Muhammadiyah Prof. DR. HAMKA Jakarta, Indonesia  
\*e-mail: lusi\_putridwita@uhamka.ac.id

#### ABSTRACT

Remek daging (*Hemigraphis colorata* W.Bull) have been studied and used traditionally for wound healing. This study aimed to determine the effect of topical application of remek daging leaves ethanolic extract 70% on the burn wound. The animals used for this study were 30 rats, divided into five groups, namely 20, 10, 5% remek daging extract ointment, negative control (vaseline flavum), and positive control (silver sulfadiazine 1%). Histology observations were held on days 3, 7, and 14 after burn wound induction. Histological observations showed an increase number of macrophages, fibroblasts, collagen density, and re-epithelialization in the extract ointment group significantly compare to the negative control ( $p < 0.05$ ). The application of ointment extract 20% to the rats showed comparable results to silver sulfadiazine 1% ( $p > 0.05$ ). It can be concluded that remek daging ointment extract can accelerate the healing of burn wounds with the best results at a concentration of 20%.

**Keywords:** *Hemigraphis colorata*, burns, macrophages, fibroblasts, collagen.

#### ABSTRAK

Remek daging (*Hemigraphis colorata* W.Bull) telah diteliti dan digunakan untuk penyembuhan luka secara tradisional. Penelitian ini bertujuan untuk mengetahui pengaruh ekstrak etanol 70% daun remek daging secara topikal pada luka bakar tikus putih. Hewan yang digunakan adalah 30 ekor tikus yang dibagi menjadi 5 kelompok yaitu kelompok salep ekstrak daun remek daging 20, 10, 5% (%b/b), kontrol negatif (vaselin flavum) dan kontrol positif (silver sulfadiazine 1% (%b/b)). Pengamatan secara histologi dilakukan pada hari ke 3, 7 dan 14 setelah induksi luka bakar. Pengamatan histologi menunjukkan peningkatan jumlah makrofag, jumlah fibroblas, kepadatan kolagen dan ketebalan re-epitelisasi pada kelompok salep ekstrak daun remek daging secara signifikan dibandingkan kontrol negatif ( $p < 0,05$ ). Tikus yang diberikan perlakuan salep ekstrak 20% menunjukkan hasil sebanding dengan silver sulfadiazin 1% ( $p > 0,05$ ). Dapat disimpulkan bahwa salep ekstrak daun remek daging dapat mempercepat penyembuhan luka bakar dengan hasil terbaik pada konsentrasi 20%.

**Kata kunci:** *Hemigraphis colorata*, luka bakar, makrofag, fibroblas, kolagen.

#### PENDAHULUAN

World Health Organization (WHO) menyatakan bahwa terdapat 180.000 kematian yang terjadi setiap tahunnya di seluruh dunia akibat luka bakar. Sedangkan data Riskesdas (Kemenkes RI, 2018) menunjukkan data luka bakar di Indonesia mencapai 1,3% dengan kecacatan 9,2%. Luka bakar mengakibatkan berbagai masalah di antaranya kematian, kecacatan, hilangnya kepercayaan diri dan kebutuhan biaya yang relatif tinggi untuk penyembuhan.

Penderita luka bakar memerlukan pengobatan langsung untuk mengembalikan fungsi kulit normal (Rowan dkk, 2015). Permasalahan yang dialami oleh penderita luka bakar selain komplikasi adalah proses penyembuhan luka bakar yang lama. Infeksi merupakan salah satu penyebab lamanya proses penyembuhan luka. Infeksi merupakan penyebab utama morbiditas, mortalitas dan merupakan perhatian paling penting pada pasien luka bakar. Bakteri yang paling umum ditemukan pada luka bakar adalah *Staphylococcus aureus* (20,2%), *Pseudomonas aeruginosa* (14,6%) dan *Eschericia coli* (10,1%) (Al-aali 2016). Infeksi menyebabkan terjadinya inflamasi berlebih pada luka yang dapat menunda aktivasi fibroblas, sehingga menghambat proses penyembuhan luka pada fase proliferasi. Oleh karena itu diperlukan adanya alternatif agen terapi dengan aktivitas antibakteri, sehingga dapat mengurangi terjadinya infeksi dan mempercepat proses penyembuhan luka.

Remek daging (*Hemigraphis colorata*) secara tradisional digunakan untuk menyembuhkan luka, batu empedu, diuretik, pengobatan disentri, penambah darah, serta memiliki aktivitas sebagai antibakteri terhadap spesies *Acinetobacter* dan *Staphylococcus aureus* (Joysan & Krishnakumar, 2017). Pada penelitian sebelumnya yang dilakukan oleh Prakashbabu dkk. (2017) salep ekstrak daun remek daging dapat menyembuhkan luka terbuka dalam waktu 7 hari pada konsentrasi ekstrak 10%. Pada penelitian ini, khasiat ekstrak etanol 70% daun remek daging diteliti lebih lanjut terhadap penyembuhan luka bakar pada tikus model luka bakar derajat 2.

## METODE

### Bahan

Bahan yang digunakan dalam penelitian ini menggunakan daun remek daging yang diperoleh dari BALITTRO Bogor dalam bentuk segar, etanol 70%, ketamin injeksi, krim silver sulfadiazine (krim Burnazin®), HCl(p), HCl 2N, H<sub>2</sub>SO<sub>4</sub>(p), FeCl<sub>3</sub>, serbuk Mg, pereaksi Boucharat, pereaksi Mayer, asam asetat anhidrat, vaselin flavum, buffer formalin 10%, pewarna hematoksilin dan eosin.

### Hewan uji

Dalam penelitian ini digunakan 30 ekor tikus putih. Tikus dibagi menjadi 5 kelompok perlakuan dan setiap kelompok terdiri dari 6 ekor tikus. Tikus diaklimatisasi di ruang penelitian selama 7 hari agar dapat menyesuaikan diri dengan lingkungan serta diberi makan dan minum secara teratur. Prosedur penelitian telah disetujui oleh Komisi Etik Penelitian Fakultas Kedokteran Universitas Indonesia dengan Surat Persetujuan Etik nomor 0609/UN2.F1/ETIK/2018.

### Pembuatan dan karakterisasi ekstrak

Determinasi tanaman dilakukan di LIPI Cibinong dengan menyerahkan ranting sepanjang 30 cm yang lengkap dengan daun, bunga, dan buah. Surat hasil determinasi dikirimkan dengan nomor 312/IPH.1.01/If.07/I/2018.

Sebanyak 8 kg daun segar dicuci di bawah air mengalir, kemudian ditiriskan dan dirajang. Pengeringan dilakukan dengan cara diangin-anginkan pada udara terbuka tanpa terkena sinar matahari langsung. Pengeringan sampel membutuhkan waktu 4 hari. Simplisia kering diserbuk dengan blender, disaring dengan pengayak *mesh* 40, dan disimpan dalam wadah bersih dan tertutup rapat.

Pembuatan ekstrak etanol 70% dilakukan dengan metode maserasi. Sejumlah 8 kg serbuk dimasukkan dalam bejana bermulut lebar, ditambahkan etanol 70% sampai tinggi penyari 2-3 cm di atas permukaan simplisia yang direndam. Selama 6 jam pertama penyarian, dilakukan pengadukan sesekali, kemudian dibiarkan selama 18 jam. Maserat disaring dengan kertas saring

proses penyaringan diulangi sekurangnya dua kali dengan jenis dan jumlah pelarut yang sama. Maserat yang diperoleh dipekatkan dengan *vacuum rotary evaporator* suhu  $\pm 50^{\circ}\text{C}$  hingga diperoleh ekstrak yang masih bisa dituang, dilanjutkan pemekatan di atas *water bath* sampai bobot konstan. Perhitungan rendemen dilakukan dengan menghitung jumlah ekstrak kental yang didapat terhadap jumlah serbuk kering sebelum dilakukan ekstraksi kemudian dikalikan 100%.

Ekstrak yang diperoleh dilakukan pemeriksaan karakteristik meliputi organoleptik (bentuk, warna, bau, dan rasa), serta penetapan kadar air. Penetapan kadar air dilakukan menggunakan metode seperti dalam Farmakope Herbal Indonesia Edisi I (Depkes RI, 2008). Ekstraksi daun remek daging pada penelitian ini menghasilkan rendemen 16,73% dan kadar air setelah dikeringkan sebesar 7,93%.

**Penapisan fitokimia ekstrak** Pengujian penapisan fitokimia dilakukan untuk mengidentifikasi kandungan kimia dalam ekstrak, dapat dilihat pada Tabel 1 (Hanani, dkk., 2015, Harbone, 1987).

Tabel 1. Cara identifikasi kandungan fitokimia ekstrak etanol 70% daun remek daging

Kandungan kimia dan cara identifikasi	Hasil menurut pustaka	Hasil uji
<b>Alkaloid.</b> 0,1 g ekstrak kental + 1 mL HCL 2 N dan 9 mL akuades, dipanaskan. Filtrat dibagi menjadi 2 tabung, tabung 1 ditambah pereaksi Boucharlat 2 tetes, tabung 2 ditambahkan pereaksi Mayer 2 tetes	Jika (+) terbentuk endapan coklat hitam pada tabung 1 dan endapan putih pada tabung 2.	-
<b>Flavonoid.</b> 0,1 g ekstrak kental + 1 mL etanol 95% + serbuk magnesium dan 2 mL HCl pekat	Jika (+) terbentuk warna merah, kuning, atau jingga	+
<b>Tanin.</b> 0,1 g ekstrak + 10mL akuades dididihkan ( $100^{\circ}\text{C}$ ) selama 5 menit, kemudian filtrat ditambahkan gelatin 10%	Jika (+) terbentuk endapan putih	+
<b>Saponin.</b> 0,1 g ekstrak kental + 10 mL air panas, didinginkan dan dikocok kuat-kuat selama 10 detik. Terbentuk buih yang mantap selama tidak kurang dari 10 menit, setinggi 1 cm sampai 10 cm, pada penambahan HCl 2 N, buih tidak hilang	Jika (+) buih stabil tidak hilang	+
<b>Steroid.</b> 0,1 g ekstrak kental + 2 mL etanol, dipanaskan sebentar, kemudian didinginkan. Filtrat diuapkan sampai kental lalu ditambahkan eter, 3 tetes asam anhidrat dan 1 tetes $\text{H}_2\text{SO}_4$ pekat	Jika terjadi perubahan warna merah atau ungu menunjukkan adanya triterpenoid dan warna hijau menunjukkan steroid	Steroid + Terpenoid -
<b>Fenol.</b> 0,1 g ekstrak kental + $\text{FeCl}_3$ dalam air atau etanol.	Jika (+) terbentuk warna hijau hingga kebiruan	+

#### Pembuatan salep ekstrak etanol 70% daun remek daging

Salep ekstrak etanol 70% daun remek daging konsentrasi 5, 10, dan 20% (b/b) dibuat dengan cara menimbang 0,5; 1,0 dan 2,0 g ekstrak kental, kemudian ditambahkan vaselin flavum hingga 10,0 g, lalu digerus hingga homogen.

#### Induksi luka bakar derajat 2 pada tikus

Punggung tikus bagian bawah dicukur bulunya, kemudian dianestesi dengan ketamin injeksi secara intramuskular dosis 40,08 mg/kgBB. Selanjutnya daerah punggung tikus dilakukan tindakan aseptik dengan alkohol 70%. Logam berbentuk lingkaran dengan ukuran 1 cm yang sudah dimodifikasi dengan solder diatur pada suhu  $100^{\circ}\text{C}$ , lalu ditempelkan pada bagian punggung tikus selama 5 detik (Fuadi & Elfiah, 2015). Setelah diinduksi luka bakar, tikus diberi analgesik parasetamol secara oral dosis 51,37 mg/kgBB tikus.

Tabel 2. Pengamatan dan perlakuan terhadap kelompok hewan uji

Hari	Kelompok				
	I	II	III	IV	V
1	Dilakukan pencukuran bulu tikus.				
2	Tikus dibuat luka bakar menggunakan plat logam khusus yang diatur pada suhu 100°C selama 5 detik.				
3-16	Luka diberi salep ekstrak 5% secara topikal.	Luka diberi salep ekstrak 10% secara topikal.	Luka diberi salep ekstrak 20% secara topikal.	Luka diberi vaselin flavum secara topikal.	Luka diberi silver sulfadiazin 1% secara topikal.
5,9,16	Jaringan luka diambil pada hari ke-3, 7, 14 setelah diinduksi luka bakar untuk pengamatan histologi.				

### Pengambilan sampel histologi

Spesimen biopsi kulit diambil pada hari ke 3, 7 dan 14. Setiap pengambilan meliputi daerah luka dengan mengambil bagian dari otot dan jaringan lemak subkutaneus masing-masing hewan, agar pada saat pengamatan bagian-bagian kulit terlihat jelas. Jaringan diambil menggunakan pisau bedah yang telah dibersihkan menggunakan etanol. Sebelum dilakukan pengambilan sampel dilakukan anestesi terhadap hewan uji menggunakan injeksi ketamin. Spesimen kulit segera direndam dalam *buffer formalin* 10%. Formalin digunakan untuk mengawetkan jaringan sebelum dilakukan histologi sehingga jaringannya tidak berubah pada saat proses histologi.

### Pembuatan preparat histologi jaringan luka

Jaringan luka dipotong secara melintang dan difiksasi menggunakan formalin 10%. Jaringan didehidrasi secara berturut dengan alkohol 70% selama 1 jam, alkohol 80% selama 2 jam, alkohol 90% selama 2 jam, alkohol absolut I selama 2 jam, alkohol absolut II selama 1 jam. Kemudian dilakukan penjernihan (*clearing*) untuk menghilangkan sisa alkohol dengan *xylol* selama 1 jam. Proses pencetakan menggunakan parafin sehingga tercetak di blok-blok parafin, kemudian disimpan pada lemari es. Blok-blok parafin dipotong tipis 6-8 µm menggunakan mikrotom. Hasil potongan dilakukan proses pewarnaan hematoxylin dan eosin sehingga diperoleh preparat yang dapat diamati di bawah mikroskop cahaya.

### Pengamatan dan penilaian histologi

Pengamatan jumlah makrofag, jumlah fibroblast, kepadatan kolagen dan ketebalan re-epitelisasi dilakukan dengan mikroskop cahaya (*Olympus*). Pengamatan histologi dilakukan pada perbesaran 400x pada 10 lapang pandang. Jumlah makrofag dan fibroblast dihitung secara manual menggunakan aplikasi *Image Raster 3.0*. Kepadatan kolagen ditentukan menggunakan aplikasi *adobe photoshop CS 6.0* dengan mengukur serapan warna CMYK (*Cyan, Magenta, Yellow, Black*) dengan memilih warna magenta sehingga terdapat data berupa *mean* warna magenta yang dihitung berdasarkan jumlah pixel pada foto. Pengamatan kepadatan re-epitelisasi menggunakan perbesaran 100x pada 5 lapang pandang dan diukur menggunakan aplikasi *Image Raster 3.0* (Junqueira & Carneiro, 2007).

### Analisis Data

Data jumlah makrofag, jumlah fibroblast, kepadatan kolagen dan ketebalan re-epitelisasi diuji normalitas dan homogenitasnya, setelah itu dilakukan uji analisis varian (ANOVA) satu arah perhari pengamatan dan apabila terdapat beda nyata dilanjutkan menggunakan uji Tukey.



## HASIL DAN PEMBAHASAN

Penelitian ini dirancang untuk mengetahui aktivitas salep ekstrak etanol 70% daun remek daging (SEDRD) terhadap penyembuhan luka bakar. Kedalaman luka bakar pada penelitian ini adalah derajat 2 dalam (*deep partial thickness burn*), dimana kerusakan jaringan terjadi pada hampir seluruh dermis. Pada luka bakar derajat 2 penyembuhan luka bakar terjadi lebih lama, sekitar 3-9 minggu (Tiwari, 2012). Pada penelitian ini tikus diberikan sediaan uji berupa salep ekstrak etanol 70% daun remek daging dengan konsentrasi 5%, 10% dan 20%. Silver sulfadiazin 1% dipilih sebagai kontrol positif karena merupakan obat topikal *gold standard* yang diberikan pada luka bakar (Nasiri *et al.*, 2015).

Pada penelitian ini pengujian aktivitas SEDRD dilakukan terhadap jumlah makrofag dan fibroblast, kepadatan kolagen dan ketebalan re-epitelisasi yang diamati pada hari ke-3, 7 dan 14 setelah pembuatan luka bakar. Hasil pengamatan histologi hari ke-3 terjadi fase inflamasi menyebabkan jumlah makrofag tinggi dan mencapai puncaknya. Aktivasi makrofag atau peningkatan kemampuan sel makrofag ditandai dengan peningkatan jumlah makrofag. Jumlah makrofag yang tinggi akan menghasilkan sekresi sel yang dikenal dengan interleukin dan *tumor necrosis factor* (TNF) yang tinggi (Young & McNaught, 2011).

Berdasarkan Tabel 3, pada hari ke-3 kelompok yang diberi perlakuan salep ekstrak memiliki jumlah makrofag yang lebih tinggi yaitu 49,12 (SEDRD 5%), 52,40 (SEDRD 10%), 64,72 (SEDRD 20%) secara signifikan dibanding kontrol negatif (35,67). Pada salep ekstrak 20% menunjukkan jumlah makrofag sebanding terhadap kontrol positif dengan nilai  $p > 0,05$ . Pada hari ke-7, kelompok kontrol positif dan kelompok yang diberi salep menunjukkan jumlah makrofag yang lebih rendah daripada hari ke-3. Pada fase ini maka makrofag akan menghasilkan sitokin. Sitokin akan mengaktifasi fibroblas lokal sehingga pada hari ke-7 fungsi makrofag digantikan oleh fibroblas. Dengan adanya fibroblas maka jumlah makrofag akan menurun (Hesketh dkk., 2017). Hal tersebut menandakan bahwa fase inflamasi berakhir dan akan digantikan dengan fase proliferasi. Jumlah makrofag pada kontrol negatif baru mencapai puncak pada hari ke-7 menunjukkan keterlambatan fase inflamasi.

Tabel 3. Hasil rata-rata perhitungan makrofag ekstrak etanol 70% daun remek daging

Kelompok	Rata-Rata Perhitungan Makrofag		
	Hari ke-3	Hari ke-7	Hari ke-14
SEDRD 5%	49,12 ± 3,33 <sup>abc</sup>	48,87 ± 5,10 <sup>abc</sup>	35,9 ± 3,78 <sup>abc</sup>
SEDRD 10%	52,4 ± 4,75 <sup>abc</sup>	47,1 ± 2,92 <sup>abc</sup>	31,67 ± 2,76 <sup>abc</sup>
SEDRD 20%	64,72 ± 4,4 <sup>a</sup>	38,9 ± 2,75 <sup>a</sup>	26,37 ± 3,06 <sup>a</sup>
Kontrol negatif	35,67 ± 4,87 <sup>bc</sup>	55,95 ± 4,31 <sup>bc</sup>	41,6 ± 5,15 <sup>bc</sup>
Silver sulfadiazin 1%	68,3 ± 5,31 <sup>a</sup>	11 ± 4,34 <sup>a</sup>	24,32 ± 3,77 <sup>a</sup>

SEDRD: Salep ekstrak daun remek daging. <sup>a</sup>Pada hari yang sama, berbeda bermakna terhadap kontrol negatif pada  $p < 0,05$ , <sup>b</sup>Pada hari yang sama, berbeda bermakna terhadap silver sulfadiazine 1% pada  $p < 0,05$ , <sup>c</sup>Pada hari yang sama, berbeda bermakna terhadap SEDRD 20% pada  $p < 0,05$ .

Pada hari ke-14 terjadi penurunan jumlah makrofag pada semua kelompok, dengan jumlah makrofag tertinggi tetap terlihat pada kontrol negatif yaitu 41,60. Penurunan jumlah makrofag pada hari ke-14 diduga karena beberapa makrofag telah mengalami apoptosis setelah melakukan fungsinya (Kuhlmann, dkk., 2001). Pengaruh SEDRD terhadap penurunan jumlah makrofag dihari ke-7 dan ke-14 diduga karena adanya kandungan aktif dalam ekstrak daun remek daging seperti flavonoid dan saponin. Penelitian menunjukkan saponin dan flavonoid pada tanaman dapat

7 menghambat enzim siklooksigenase dan lipooksigenase pada kaskade inflamasi, sehingga produksi prostaglandin dan leukotrien dapat berkurang. Penekanan prostaglandin sebagai mediator inflamasi dapat menyebabkan berkurangnya nyeri dan pembengkakan, mengurangi terjadinya vasodilatasi pembuluh darah dalam aliran darah lokal, sehingga migrasi makrofag M1 (pro-inflamasi) akan menurun yang selanjutnya akan digantikan oleh fibroblas (Pastar dkk., 2018). Makrofag yang semakin sedikit pada hari ke-7 dan 14 mengindikasikan bahwa sel imun berhasil menghilangkan iritan dan debris seluler sehingga inflamasi tidak berlanjut (Diegelmann, 2004).

Berdasarkan hasil perhitungan fibroblas (Tabel 4) pada hari ke-3, 7 dan 14 menunjukkan adanya perbedaan yang bermakna antar kelompok perlakuan. Kelompok SEDRD 5%, 10% dan 20% memiliki aktivitas dalam meningkatkan jumlah fibroblas dan mencapai puncaknya pada hari ke-7 dengan hasil lebih tinggi secara signifikan ( $p < 0,05$ ) dibandingkan kontrol negatif. Pada kelompok yang diberi silver sulfadiazine 1% maupun kelompok SEDRD 20% menunjukkan jumlah fibroblas yang sebanding ( $p > 0,05$ ) dari hari ke-3 hingga hari ke-14.

Tabel 4. Hasil rata-rata perhitungan fibroblas ekstrak etanol 70% daun remek daging

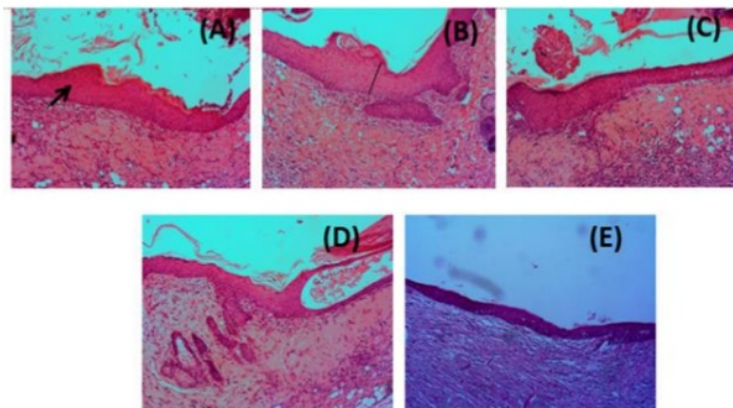
Kelompok	Rata-rata Fibroblas		
	Hari Ke-3	Hari Ke-7	Hari Ke-14
SEDRD 5%	24,7 ± 2,04 <sup>abc</sup>	78,12 ± 6,09 <sup>abc</sup>	50,2 ± 11,18 <sup>abc</sup>
SEDRD 10%	25,42 ± 2,83 <sup>abc</sup>	89,87 ± 4,53 <sup>abc</sup>	48,8 ± 13,71 <sup>abc</sup>
SEDRD 20%	32,1 ± 3,88 <sup>a</sup>	115,62 ± 8,62 <sup>a</sup>	36,75 ± 7,14 <sup>a</sup>
Kontrol Negatif	14,4 ± 2,57 <sup>bc</sup>	57,97 ± 6,33 <sup>bc</sup>	61,45 ± 9,91 <sup>bc</sup>
Silver Sulfadiazin 1%	33,45 ± 3,47 <sup>a</sup>	119,6 ± 11,45 <sup>a</sup>	35,6 ± 11,85 <sup>a</sup>

SEDRD: Salep ekstrak daun remek daging. <sup>a</sup>Pada hari yang sama, berbeda bermakna terhadap kontrol negatif pada  $p < 0,05$ , <sup>b</sup>Pada hari yang sama, berbeda bermakna terhadap silver sulfadiazine 1% pada  $p < 0,05$ , <sup>c</sup>Pada hari yang sama, berbeda bermakna terhadap SEDRD 20% pada  $p < 0,05$ .

Pada penelitian ini jumlah fibroblas pada semua kelompok SEDRD lebih tinggi secara signifikan dibandingkan kontrol negatif dimulai hari ke-3 yaitu 24,7 (SEDRD 5%); 25,42 (SEDRD 10%); 32,1 (SEDRD 20%) dan kontrol negatif hanya 14,4. Peningkatan jumlah fibroblas pada hari ke-7 menunjukkan sedang terjadinya proses fibroplasia. Fibroblas ini kemudian berperan dalam sintesis kolagen yang merupakan unsur utama matriks ekstraseluler yang berguna membentuk kekuatan pada jaringan parut pada luka (Rowan dkk., 2015). Setelah memasuki hari ke-14, kelompok SEDRD mengalami penurunan jumlah fibroblas. Hal ini diduga terjadi karena fibroblas sudah digantikan oleh matriks kolagen yang mengisi kavitas luka yang menunjukkan berakhirnya fase proliferasi.

Pengamatan re-epitelisasi dan kolagen dilakukan pada hari ke-7 dan 14, dimana telah masuk fase proliferasi (Verma dkk., 2012). Jaringan epitel berfungsi untuk menutupi atau melindungi dan melapisi permukaan dalam atau luar tubuh. Peran kolagen dalam mempercepat penyembuhan luka antara lain memicu sintesis protein, diferensiasi sel, angiogenesis, mitogenesis, kontraksi luka dan migrasi seluler. Meningkatnya serabut kolagen menandakan adanya penyembuhan luka. Pengamatan ketebalan re-epitelisasi dilakukan dengan mengukur adanya pembentukan lapisan epidermis yang terdiri dari stratum korneum, stratum lusidum, stratum granulosum, stratum spinosum dan stratum bassalis yang merupakan bagian dari lapisan epidermis terluar hingga bagian dalam (Moura dkk., 2014).

Pengamatan ketebalan re-epitelisasi dapat dilihat pada Gambar 1. Kelompok kontrol positif dan SEDRD 20% menunjukkan pembentukan epitel yang lebih tebal dibandingkan kelompok uji yang lain. Pada fase prolifera<sup>14</sup> ketebalan lapisan epitelisasi tetap meningkat hingga daerah luka menutup dengan sempurna. Epitel berlapis pada epidermis yang tersusun oleh banyak lapis sel disebut keratinosit. Sel-sel ini secara tetap diperbarui melalui mitosis sel-sel dalam lapisan basal yang secara berangsur digeser ke permukaan epitel (Kalangi, 2013)



Gambar 1. Hasil pengamatan ketebalan re-epitelisasi jaringan luka pada kulit tikus pada hari ke-14 pada perbesaran 100x. Tanda (\*) menunjukan jaringan epitel. Tanda garis menunjukan ketebalan re-epitelisasi. A) Silver Sulfadiazin 1% B) SEDRD 20%, C) SEDRD 10%, D) SEDRD 5%, E) kontrol negatif. SEDRD: Salep ekstrak daun remek daging.

Peningkatan ketebalan re-epitelisasi<sup>27</sup> pada hari ke 7 dibandingkan hari ke 14 dapat dilihat pada Tabel 5. Kelompok kontrol negatif memiliki peningkatan ketebalan terendah dibandingkan kelompok uji yang lain. Perlakuan dengan SED<sup>21</sup> di semua dosis dan silver sulfadiazin 1% dapat meningkatkan ketebalan re-epitelisasi secara signifikan dibandingkan kontrol negatif ( $p < 0,05$ ). Kelompok tikus dengan perlakuan SEDRD 20% menunjukkan peningkatan ketebalan re-epitelisasi yang paling efektif dan tidak berbeda bermakna dengan silver sulfadiazine 1% ( $p > 0,05$ ).

Tabel 5. Rata-rata ketebalan re-epitelisasi pada<sup>27</sup> hari ke-7 dan ke-14

Kelompok	Rata-rata Ketebalan Re-epitelisasi ( $\mu\text{m}$ )	
	Hari ke-7	Hari ke-14
SEDRD 5%	75,03 $\pm$ 14,98 <sup>abc</sup>	81,95 $\pm$ 5,14 <sup>abc</sup>
SEDRD 10%	89,14 $\pm$ 10,90 <sup>ab</sup>	98,03 $\pm$ 7,38 <sup>abc</sup>
SEDRD 20%	100,60 $\pm$ 9,35 <sup>a</sup>	116,48 $\pm$ 5,89 <sup>a</sup>
Kontrol negatif	53,53 $\pm$ 10,93 <sup>bc</sup>	67,96 $\pm$ 5,05 <sup>bc</sup>
Silver sulfadiazin 1%	113,81 $\pm$ 15,26 <sup>a</sup>	123,47 $\pm$ 8,28 <sup>a</sup>

SEDRD: Salep ekstrak daun remek daging. <sup>a</sup>Pada hari yang sama, berbeda bermakna terhadap kontrol negatif pada  $p < 0,05$ , <sup>b</sup>Pada hari yang sama, berbeda bermakna terhadap silver sulfadiazine 1% pada  $p < 0,05$ , <sup>c</sup>Pada hari yang sama, berbeda bermakna terhadap SERD20% pada  $p < 0,05$ .

Hasil uji kepadatan kolagen dapat dilihat pada Tabel 6. Semua kelompok menunjukkan terjadinya peningkatan kepadatan kolagen. Kelompok kontrol negatif memiliki kepadatan



kolagen terendah dibandingkan kelompok lainnya. Kelompok dengan kepadatan kolagen tertinggi terjadi pada kelompok yang diberikan silver sulfadiazine 1% diikuti SEDRD 20, 10, dan 5%.

Tabel 6. Rata-rata kepadatan kolagen ekstrak etanol 70 % daun remek daging

Kelompok	Rata-rata Kepadatan Kolagen (Pixel)	
	Hari ke-7	Hari ke-14
SEDRD 5%	68,77 ± 11,69 <sup>abc</sup>	93,30 ± 6,14 <sup>abc</sup>
SEDRD 10%	77,86 ± 4,71 <sup>abc</sup>	106,96 ± 6,15 <sup>abc</sup>
SEDRD 20%	95,03 ± 7,19 <sup>a</sup>	119,68 ± 4,78 <sup>a</sup>
Kontrol Negatif	43,89 ± 7,95 <sup>bc</sup>	69,84 ± 9,82 <sup>bc</sup>
Silver Sulfadiazin 1%	101,95 ± 8,72 <sup>a</sup>	125,62 ± 6,79 <sup>a</sup>

SEDRD: Salep ekstrak daun remek daging. <sup>a</sup>Pada hari yang sama, berbeda bermakna terhadap kontrol negatif pada  $p < 0,05$ , <sup>b</sup>Pada hari yang sama, berbeda bermakna terhadap silver sulfadiazine 1% pada  $p < 0,05$ , <sup>c</sup>Pada hari yang sama, berbeda bermakna terhadap SEDRD20% pada  $p < 0,05$ .

Kepadatan kolagen pada kelompok yang dioleskan SEDRD 20% sebanding dengan kelompok kontrol positif pada hari ke-7 maupun hari ke-14. Pada kelompok tikus yang diberikan SEDRD 10% dan 5% juga mengalami peningkatan kepadatan kolagen dan berbeda bermakna dengan kontrol negatif ( $p < 0,05$ ) pada hari ke-7 maupun hari ke-14. Dalam proses penyembuhan luka bakar dibutuhkan beberapa proses untuk menggantikan jaringan yang telah rusak. Dalam hal ini, proses re-epitelisasi terjadi setelah pertumbuhan jaringan granulasi yang terlebih dahulu diawali dengan proses inflamasi. Pada fase proliferasi tingginya ketebalan epitel dan pembentukan kolagen akan mempercepat penyembuhan luka, sehingga dapat memasuki fase berikutnya yaitu fase *remodelling*. Pada fase *remodeling* pembentukan epitel dan kolagen mulai berkurang atau stabil dan luka telah menyempit (Young & McNaught, 2011).

## KESIMPULAN

Sediaan salep dari ekstrak etanol 70% daun remek daging (*Hemigraphis colorata* W.Bull) secara topikal dapat mempercepat penyembuhan luka bakar dengan hasil terbaik pada konsentrasi 20%. Hasil terbaik diperoleh berdasarkan pengamatan jumlah makrofag, fibroblast dan kepadatan kolagen pada model tikus luka bakar.

## DAFTAR PUSTAKA

- Al-aali, K. Y. (2016). iMedPub Journals Microbial Profile of Burn Wound Infections in Burn Patients , Taif , Saudi Arabia. *Archives of Clinical Microbiology*, 7(2), 1–9.
- Diegelmann, R. F. (2004). Wound healing: an overview of acute, fibrotic and delayed healing. *Frontiers in Bioscience*, 9(1–3), 283. <https://doi.org/10.2741/1184>
- Depkes RI, 2008. Farmakope Herbal Indonesia Edisi I, Departemen Kesehatan RI, Jakarta
- Fuadi, M. I., & Elfiah, U. (2015). Jumlah Fibroblas pada Luka Bakar Derajat II pada Tikus dengan Pemberian Gel Ekstrak Etanol Biji Kakao dan Silver Sulfadiazine ( The Total Fibroblast on the Second Degree Burns of Rats after Treatment using Ethanic Extract of Cocoa Beans ), 3(2), 244–248.
- Hanani E, Abdul Mun'im, Ryany Sekarini, 2015. Identifikasi Senyawa Antioksidan Dalam Spons Callyspongia Sp Dari Kepulauan Seribu, *Majalah Ilmu Kefarmasian*, 2(3): 127 - 133
- Harborne, J.B. 1987. Metode Fitokimia Penuntun Cara Modern Menganalisis Tumbuhan. Penerbit ITB. Bandung.
- Hesketh, M., Sahin, K. B., West, Z. E., & Murray, R. Z. (2017). Macrophage Phenotypes Regulate Scar Formation and Chronic Wound Healing, 1–10. <https://doi.org/10.3390/ijms18071545>
- Joyson, A., & Krishnakumar, K. (2017). *Hemigraphis colorata*: a review, 6(4), 557–561.

- Junqueira, L., & Carneiro, J. (2007). *Basic Histology: Text & Atlas. The McGraw-Hill Companies*.
- Kalangi, S. J. R. (2013). Histofisiologi kulit. *Jurnal Biomedik (JBM)*, 5(3), 12–20.
- Kemendes RI. (2018). Laporan Hasil Riset Kesehatan Dasar (Riskesdas) Indonesia tahun 2018. *Riset Kesehatan Dasar 2018*.
- Kuhlmann, T., Bitsch, A., Stadelmann, C., Siebert, H., & Bru, W. (2001). Macrophages Are Eliminated from the Injured Peripheral Nerve via Local Apoptosis and Circulation to Regional Lymph Nodes and the Spleen, *21*(10), 3401–3408.
- Moura, L. I. F., Dias, A. M. A., Suesca, E., Casadiegos, S., Leal, E. C., Fontanilla, M. R., ... Carvalho, E. (2014). Neurotensin-loaded collagen dressings reduce inflammation and improve wound healing in diabetic mice. *Biochimica et Biophysica Acta - Molecular Basis of Disease*, 1842(1), 32–43. <https://doi.org/10.1016/j.bbdis.2013.10.009>
- Nasiri, E., Hosseinimehr, S. J., Azadbakht, M., Akbari, J., Enayati-Fard, R., Azizi, S., & Azadbakht, M. (2015). The Healing Effect of Arnebia Euchroma Ointment versus Silver Sulfadiazine on Burn Wounds in Rat. *World Journal of Plastic Surgery*, 4(2), 134–144.
- Pastar, I., Liang, L., Sawaya, A. P., Wikramanayake, S., Glinos, G. D., Drakulich, S., ... Tomic-Canic, M. (2018). *Preclinical models for wound-healing studies. Skin Tissue Models for Regenerative Medicine*. Elsevier Inc. <https://doi.org/10.1016/B978-0-12-815000-3>
- Prakashbabu, B. C., Vijay, D., & George, S. (2017). Wound Healing and Anti-Inflammatory Activity of Methanolic Extract of Gmelina arborea and Hemigraphis colorata in Rats, *6*(8), 3116–3122.
- Rowan, M. P., Cancio, L. C., Elster, E. A., Burmeister, D. M., Rose, L. F., Natesan, S., ... Chung, K. K. (2015). Burn wound healing and treatment: Review and advancements. *Critical Care*, 19(1), 1–12. <https://doi.org/10.1186/s13054-015-0961-2>
- Tiwari, vk. (2012). Burn wound: How it differs from other wounds? *Indian Journal of Plastic Surgery*. <https://doi.org/10.4103/0970-0358.101319>
- Verma, D. K., Bharat, M., Nayak, D., Shanbhag, T., Shanbhag, V., & Rajput, R. S. (2012). Areca catechu : Effect of topical ethanolic extract on burn wound healing in albino rats. *Int J Pharmacol and Clin Sci*, 1(3), 74–78.
- Young, A., & McNaught, C. E. (2011). The physiology of wound healing. *Surgery*, 29(10), 475–479. <https://doi.org/10.1016/j.mpsur.2011.06.011>

# Lusi Putri Dwita - MANFAAT EKSTRAK ETANOL DAUN REMEK DAGING (*Hemigraphis colorata* W. Bull) TERHADAP LUKA BAKAR PADA TIKUS"

## ORIGINALITY REPORT

24%

SIMILARITY INDEX

19%

INTERNET SOURCES

14%

PUBLICATIONS

23%

STUDENT PAPERS

## PRIMARY SOURCES

1	Submitted to Academic Library Consortium Student Paper	4%
2	Submitted to Queensland University of Technology Student Paper	1%
3	Submitted to Universitas Islam Indonesia Student Paper	1%
4	es.scribd.com Internet Source	1%
5	onlinelibrary.wiley.com Internet Source	1%
6	Submitted to Queen Mary and Westfield College Student Paper	1%
7	jurnal.unsyiah.ac.id Internet Source	1%
8	repository.uinjkt.ac.id Internet Source	1%

---

9	Uzma Saleem, Sana Khalid, Shigraf Zaib, Fareeha Anwar, Bashir Ahmad, Izhar Ullah, Alam Zeb, Muhammad Ayaz. "Phytochemical analysis and wound healing studies on ethnomedicinally important plant Malva neglecta Wallr", Journal of Ethnopharmacology, 2020 Publication	1%
10	<a href="http://journal.trunojoyo.ac.id">journal.trunojoyo.ac.id</a> Internet Source	1%
11	Submitted to Universitas Muhammadiyah Surakarta Student Paper	1%
12	<a href="http://text-id.123dok.com">text-id.123dok.com</a> Internet Source	1%
13	<a href="http://repositorio-aberto.up.pt">repositorio-aberto.up.pt</a> Internet Source	1%
14	<a href="http://healthscience30.blogspot.com">healthscience30.blogspot.com</a> Internet Source	1%
15	<a href="http://e-space.mmu.ac.uk">e-space.mmu.ac.uk</a> Internet Source	1%
16	<a href="http://id.scribd.com">id.scribd.com</a> Internet Source	1%
17	<a href="http://media.neliti.com">media.neliti.com</a> Internet Source	1%

---



18	<a href="http://jurnal.poltekkesmamuju.ac.id">jurnal.poltekkesmamuju.ac.id</a> Internet Source	1%
19	<a href="http://journal.um-surabaya.ac.id">journal.um-surabaya.ac.id</a> Internet Source	1%
20	<a href="http://id.123dok.com">id.123dok.com</a> Internet Source	1%
21	Submitted to Sriwijaya University Student Paper	1%
22	Submitted to Oxford Brookes University Student Paper	1%
23	Submitted to Udayana University Student Paper	1%
24	<a href="http://repository.uhamka.ac.id">repository.uhamka.ac.id</a> Internet Source	1%
25	<a href="http://www.scirp.org">www.scirp.org</a> Internet Source	1%
26	"Molecular Dermatology", Springer Science and Business Media LLC, 2020 Publication	<1%
27	<a href="http://fr.scribd.com">fr.scribd.com</a> Internet Source	<1%
28	<a href="http://farmasetika.com">farmasetika.com</a> Internet Source	<1%

29

[www.ijcmas.com](http://www.ijcmas.com)

Internet Source

<1%

---

30

[researchprofiles.herts.ac.uk](http://researchprofiles.herts.ac.uk)

Internet Source

<1%

---

31

[repository.poltekeskupang.ac.id](http://repository.poltekeskupang.ac.id)

Internet Source

<1%

---

Exclude quotes  On

Exclude matches  < 17 words

Exclude bibliography  On