



YUNI ASTUTI, M.PD.

PEDOMAN PRAKTIKUM STRUKTUR HEWAN



**PROGRAM STUDI PENDIDIKAN BIOLOGI
UNIVERSITAS MUHAMMADIYAH PROF. DR. HAMKA
JAKARTA
2019**

DAFTAR ISI

Daftar Isi	i
A. Petunjuk Penggunaan Buku Pedoman	1
1. Laporan Praktikum	1
2. Leaflet	2
B. Jenis Praktikum Struktur Hewan	3
1. Pengamatan Preparat Jaringan Dasar	4
2. Pengamatan Preparat Organ	8
3. Pengamatan Derivat Kulit	11
4. Pengamatan Organ Mamalia	16
5. Pengamatan Organ Aves	19
6. Pengamatan Organ Reptilia	22
7. Pengamatan Organ Amphibia	25
8. Pengamatan Organ Pisces	28
Daftar Pustaka	32

A. Petunjuk Penggunaan Buku Pedoman

Kegiatan praktikum merupakan kegiatan yang perlu dilakukan oleh mahasiswa dalam membuktikan kebenaran teori yang telah ada. Kegiatan ini sangat diperlukan untuk meningkatkan keterampilan mahasiswa pendidikan Biologi dalam melakukan proses ilmiah terkait dengan konsep Struktur Hewan. Mahasiswa membutuhkan alat tulis dan buku untuk mencatat data percobaan. Beberapa mahasiswa menggunakan lembaran kertas untuk mencatat data tersebut. Namun, lembaran kertas tersebut berserakan di meja praktikum bahkan sering hilang. Untuk mengatasi hal tersebut, maka perlu adanya buku pedoman praktikum. Buku pedoman ini dapat digunakan sebagai buku kerja mahasiswa pada saat praktikum Struktur Hewan. Dengan demikian mahasiswa tidak membutuhkan lembaran kertas atau buku catatan lain. Buku ini harus dibawa setiap kegiatan praktikum.

Mahasiswa dapat mencatat data percobaan dalam buku pedoman praktikum. Data tersebut akan digunakan untuk menyusun laporan praktikum dan banner. Penyusunan laporan praktikum dan banner merupakan tanggung jawab mahasiswa setelah melakukan praktikum. Keduanya digunakan untuk melatih mahasiswa dalam meningkatkan keterampilan penyajian data kepada pembaca. Format laporan praktikum dan banner dijelaskan secara lengkap sebagai berikut.

1. Laporan Praktikum

Laporan praktikum merupakan tugas yang bersifat individual. Laporan ini dikumpulkan paling lambat seminggu setelah pelaksanaan praktikum. Laporan tersebut ditulis pada kertas folio bergaris dengan format penulisan sebagai berikut:

Judul

Waktu Pelaksanaan Praktikum

Tujuan Praktikum

A. Alat dan Bahan

1. Alat

2. Bahan

B. Cara Kerja

C. Hasil dan Pembahasan

1. Hasil

2. Pembahasan

D. Simpulan

Daftar Pustaka

Laporan praktikum ini akan dinilai oleh dosen pembimbing praktikum Struktur Hewan. Mahasiswa diharapkan memperhatikan kritik dan saran yang diberikan oleh dosen dalam laporan tersebut sebagai perbaikan untuk penyusunan laporan praktikum berikutnya. Isi laporan akan dinilai berdasarkan beberapa aspek penilaian berikut.

Alat dan bahan. Bagian ini diuraikan secara terpisah antara alat dengan bahan.

Cara kerja. Bagian ini diuraikan secara jelas, tahap demi tahapnya, dalam bentuk kalimat pasif.

Hasil. Berisi data percobaan yang diperoleh pada saat praktikum (bukan hasil kajian pustaka). Data dapat disajikan dalam bentuk gambar, grafik, atau tabel. Bila perlu, data dilengkapi dengan keterangan.

Pembahasan. Bagian ini berisi tentang pembahasan hasil pengamatan dengan didukung oleh teori dari buku teks atau hasil temuan dari jurnal. Apabila terdapat ketidaksesuaian antara hasil percobaan dengan referensi, maka harus dibahas dan didiskusikan bersama kelompok. Selain itu, bagian ini juga diisi dengan jawaban dari pertanyaan yang tercantum dalam buku pedoman praktikum.

Kesimpulan. Berisi kesimpulan tentang hasil percobaan yang merujuk pada tujuan praktikum.

Daftar pustaka. Berisi referensi yang digunakan dalam penulisan laporan praktikum. Penulisan daftar pustaka disesuaikan dengan aturan baku.

2. Leaflet

Leaflet merupakan proyek yang bersifat kelompok. Tugas ini dikumpulkan pada saat pelaksanaan Ujian Akhir Semester (UAS) mata kuliah Praktikum Struktur Hewan. Leaflet digunakan sebagai salah satu cara penyajian hasil praktikum. Setiap kelompok mahasiswa membuat dua leaflet dari hasil praktikum yang dipilih oleh dosen pembimbing. Leaflet disusun di kertas majalah ukuran A4 dengan desain yang menarik. Isi leaflet meliputi judul, tujuan, alat dan bahan, cara kerja, hasil dan pembahasan, serta kesimpulan, yang dijelaskan secara singkat. Cantumkan nama penyusun, angkatan, instansi (prodi dan universitas), serta tahun pembuatan. Leaflet akan dinilai berdasarkan aspek kejelasan dan kemenarikan isinya.

B. Jenis Praktikum Struktur Hewan

1. Pengamatan Preparat Jaringan Dasar
2. Pengamatan Preparat Organ
3. Pengamatan Derivat Kulit
4. Pengamatan Organ Mamalia
5. Pengamatan Organ Aves
6. Pengamatan Organ Reptilia
7. Pengamatan Organ Amphibia
8. Pengamatan Organ Pisces

Tujuan: - menggambarkan jaringan dasar melalui pengamatan mikroskop
- menggambarkan sel penyusun jaringan dasar
- mengidentifikasi ciri-ciri jaringan dasar

Sel-sel yang mempunyai bentuk dan fungsi yang sama berkumpul membentuk suatu jaringan. Sementara itu, beberapa jaringan yang bermacam-macam strukturnya akan membentuk organ. Yang termasuk jaringan dasar antara lain jaringan epitel, jaringan ikat, jaringan otot, jaringan tulang, dan jaringan saraf. Masing-masing jaringan tersebut mempunyai karakteristik yang berbeda sehingga akan tampak berbeda apabila diamati di bawah mikroskop.

Pengamatan sel atau jaringan dengan mikroskop memerlukan persiapan yang matang agar diperoleh gambaran struktur sel/jaringan seperti sebelum mengalami pemrosesan. Untuk mengamati jaringan tidak cukup terampil menggunakan mikroskop, tetapi juga dituntut untuk dapat menginterpretasikan gambar dari sediaan jaringan yang diamati dalam bentuk dua dimensional. Penjelasan singkat tentang beberapa jaringan dasar sebagai berikut.

1. Jaringan epitel

Jaringan epitel tersusun atas kumpulan sel yang saling berikatan erat sehingga membentuk lapisan sel yang menutupi permukaan tubuh atau organ tubuh dan melapisi rongga-rongganya, serta ada juga yang menyusun kelenjar-kelenjar. Ciri umum jaringan epitel antara lain: a) sel-selnya berikatan erat membentuk lapisan dengan batas antar sel sulit dilihat; b) bentuk sel dan bentuk inti sel bervariasi; c) mempunyai lamina basalis; dan d) mempunyai permukaan sel yang disesuaikan dengan fungsinya (mikrovili, silia, stereo silia, flagella, dan interdigitasi). Menurut struktur dan fungsinya, jaringan epitel dibagi menjadi epitel penutup dan epitel kelenjar. Jaringan epitel penutup merupakan jaringan epitel yang menutupi permukaan luar dan melapisi organ dalam tubuh hewan. Jaringan epitel penutup berbentuk pipih, kubus, dan silindris dengan satu atau lebih dari satu lapisan. Sementara jaringan epitel kelenjar dibentuk oleh sel-sel khusus, menghasilkan secret berupa enzim, hormone, musin, atau lemak. Jaringan epitel kelenjar terbagi menjadi kelenjar eksokrin, endokrin, dan campuran.

2. Jaringan ikat

Jaringan ikat terdapat di antara jaringan atau organ. Jaringan ikat dibangun oleh tiga macam komponen yaitu sel, serabut, dan zat dasar yang amorf. Sel yang dapat menyusun jaringan ikat adalah fibroblast, makrofag, sel mast, sel plasma, sel adipose, dan leukosit. Serabut yang menjadi penyusun jaringan ini antara lain serabut kolagen, elastin, dan retikulum. Jaringan ikat diklasifikasikan menjadi jaringan ikat biasa (longgar dan padat), jaringan ikat dengan sifat khusus (jaringan adipose, jaringan elastin, jaringan hematopoetik/darah, dan jaringan mukosa), serta jaringan ikat penyokong (tulang rawan dan tulang kompak).

3. Jaringan otot

Jaringan otot terbagi menjadi jaringan otot polos, lurik, dan otot jantung. Sel otot umumnya berbentuk memanjang sehingga disebut serabut otot. Bagian sel otot mempunyai sebutan khusus; membrane selnya disebut sarkolema, sitoplasmanya disebut sarkoplasma,

retikulum endoplasmanya dinamakan retikulum sarkoplasma, dan mitokondrianya disebut sarkosoma.

4. Jaringan tulang

Jaringan tulang terdiri dari tulang rawan (kartilago) dan jaringan tulang sejati (osteum). Ciri-ciri jaringan tulang rawan antara lain: banyak mengandung matriks bersifat elastis dan padat oleh sel-sel tulang rawan (kondrosit) yang terletak di dalam suatu rongga (lakuna) dalam matriks yang tersusun dari glycoprotein dan serabut, dan disebelah luarnya diselubungi fibrosa tipis; jaringan tulaang rawan pada anak berasal dari jaringan ikat embrional (mesenkim) sedangkan pada dewasa dibentuk oleh selaput rawan atau fibrosa tipis (perikondrium) yang banyak mengandung sel kondroblas; dan tidak mempunyai pembuluh darah sehingga pasokan nutrisi diperoleh melalui difusi kapiler dalam jaringan ikat yang berdekatan (perikondrium) atau cairan sinovial. Ciri-ciri jaringan tulang sejati adalah: matriks interseluler mengapur (kalsifikasi) oleh endapan-endapan garam mineral, seperti kalsium bikarbonat dan kalsium fosfat; substansi mineral disimpan dalam lapisan tipis yang disebut lamella; terdapat saluran memanjang yang saling berhubungan disebut kanalis Havers, kanalis Havers dikelilingi lamella membentuk sistem Havers; dan mengandung elemen seluler yaitu sel tulang (osteosit).

5. Jaringan saraf

Jaringan saraf merupakan jaringan khusus yang membangun sistem saraf. Sel-sel yang menyusun jaringan saraf antara lain neuron (sel saraf) dan sel glia (sel pendukung). Neuron terdiri dari sebuah badan, dan juluran sitoplasma (dendrit dan akson/neurit). Ciri khas neuron yaitu terdapat badan Nissl, yaitu retikulum endoplasma kasar atau ribosom bebas.

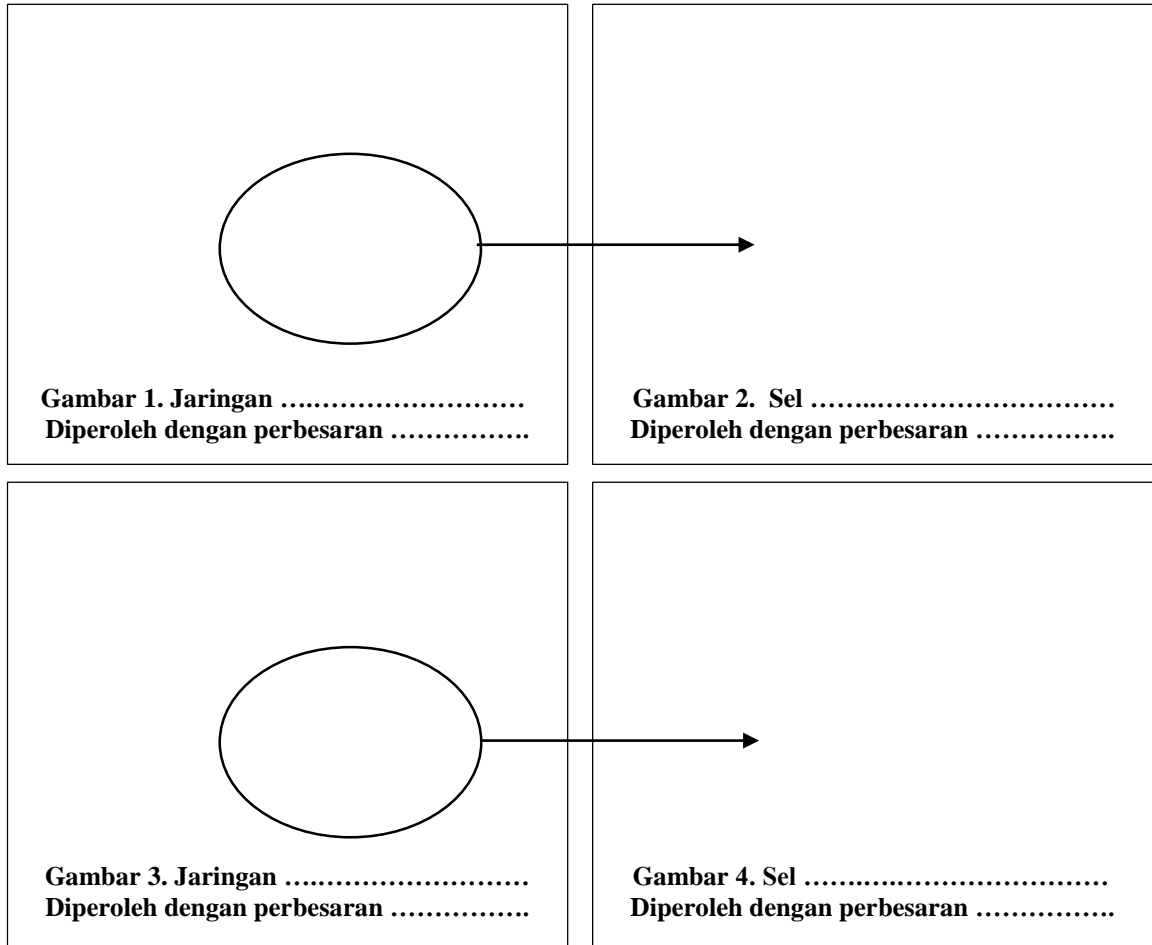
Sebelum melakukan pengamatan terhadap preparat jaringan dasar, sediakanlah alat dan bahan praktikum sebagai berikut.

Alat : mikroskop

Bahan : preparat jaringan dasar (epitel, ikat, tulang, dan otot)

Langkah-langkah kerja yang kelompok Anda lakukan untuk mengamati jaringan dasar sebagai berikut.

1. Ambil preparat jaringan dasar yang telah disiapkan. Setiap kelompok mengamati dua preparat dari preparat yang disediakan yaitu preparat jaringan epitel, ikat, tulang, atau otot.
2. Letakkan preparat jaringan pada meja objek di mikroskop, selanjutnya amati preparat dimulai dari perbesaran paling lemah hingga paling kuat. Gambarkan jaringan yang paling jelas dari hasil pengamatan pada kotak di bawah ini (Gambar 1) serta berikan keterangannya. Berilah penegasan yang merujuk pada letak sel, berilah tanda panah ke arah Gambar 2. Selanjutnya gambarkan sel yang menyusun jaringan tersebut. Berhati-hatilah terhadap pengamatan preparat agar terhindar dari pecahnya preparat tersebut.



3. Tuliskan ciri-ciri dari sel dan jaringan tersebut dalam kotak yang tersedia di bawah ini. Kegiatan praktikum ini dilakukan selama 100 menit

4. Diskusikan pertanyaan di bawah ini bersama teman sekelompok Anda.
- a. Bagaimana cara kelompok Anda mengenali sel yang menyusun suatu jaringan?
 - b. Jelaskan karakteristik jaringan yang Anda amati?

5. Tulislah laporan hasil praktikum “Pengamatan Preparat Jaringan Dasar” pada kertas folio bergaris secara individual dengan ketentuan seperti yang tertera di buku panduan praktikum.
6. Laporan praktikum dikumpulkan seminggu setelah pelaksanaan praktikum.

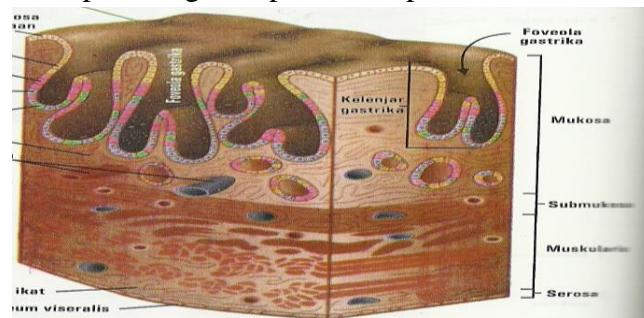
Kinerja yang kelompok Anda demonstrasikan akan dinilai berdasarkan kemampuan penggunaan mikroskop dan ketepatan gambar sel dan jaringan. Sedangkan laporan praktikum yang telah disusun akan dinilai berdasarkan kriteria yang telah dijelaskan di awal buku pedoman praktikum ini (lihat halaman 2).

Praktikum 2

PENGAMATAN PREPARAT ORGAN

- Tujuan:
- menggambarkan organ melalui pengamatan mikroskop
 - mengidentifikasi ciri-ciri organ berdasarkan hasil pengamatan
 - mendeskripsikan hubungan antara organ dan jaringan penyusunnya menggunakan gambar
 - menjelaskan lapisan penyusun organ, seperti lapisan mukosa, sub mukosa, muskularis eksterna, dan adventisia/serosa, berdasarkan hasil pengamatan.

Sel, jaringan, dan organ saling terkait satu sama lain. Sel-sel yang mempunyai bentuk dan fungsi yang sama berkumpul membentuk suatu jaringan. Sementara itu, beberapa jaringan yang bermacam-macam strukturnya akan membentuk organ. Dalam setiap organ tersusun dari beberapa jaringan dasar. Yang termasuk ke dalam jaringan dasar antara lain jaringan epitel, jaringan ikat, jaringan otot, jaringan tulang, dan jaringan saraf. Masing-masing jaringan tersebut mempunyai karakteristik yang berbeda sehingga akan tampak berbeda apabila diamati di bawah mikroskop. Lapisan organ terdiri lapisan mukosa, sub mukosa, muskularis eksterna, dan adventisia/serosa. Keempat lapisan tersebut mempunyai karakteristik yang berbeda. Lapisan organ dapat dilihat pada Gambar 1.



Gambar 1. Lapisan organ lambung manusia

Pengamatan sel atau jaringan dengan mikroskop memerlukan persiapan yang matang agar diperoleh gambaran struktur sel/jaringan seperti sebelum mengalami pemrosesan. Untuk mengamati jaringan, tidak cukup terampil saja dalam menggunakan mikroskop, tetapi juga dituntut untuk dapat menginterpretasikan gambar dari sediaan jaringan yang diamati dalam bentuk dua dimensional.

Sebelum melakukan pengamatan terhadap sediaan organ, sediakanlah alat dan bahan praktikum sebagai berikut.

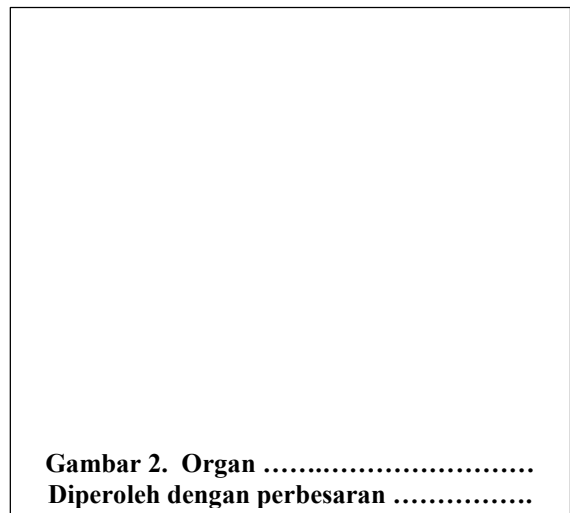
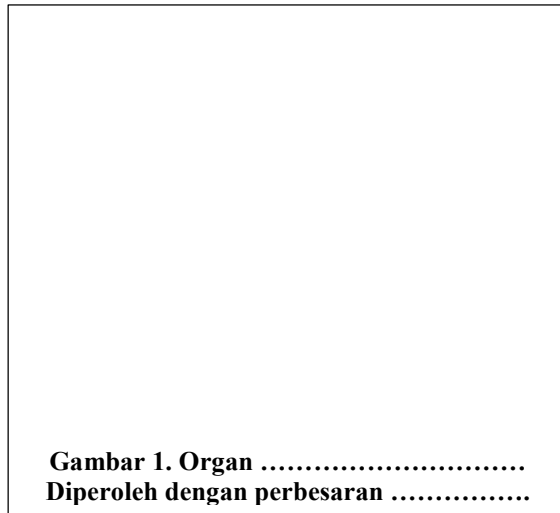
Alat : mikroskop

Bahan : preparat organ

Langkah-langkah kerja yang kelompok Anda lakukan untuk mengamati preparat organ sebagai berikut.

1. Ambillah preparat organ yang telah disediakan.
2. Letakkan preparat organ pada meja objek di mikroskop, selanjutnya amati dengan mikroskop, dimulai dari perbesaran paling lemah hingga paling kuat. Gambarkan organ yang paling jelas dari hasil pengamatan pada Gambar 1 dan 2. Berikan keterangan

berupa nama lapisan organ pada gambar tersebut. Berhati-hatilah terhadap pengamatan preparat agar terhindar dari pecahnya preparat tersebut.



3. Identifikasi sel dan jaringan yang menyusun organ pada gambar 1 dan 2 pada kotak di bawah ini.

Hasil identifikasi sel dan jaringan penyusun organ pada Gambar 1:

Hasil identifikasi sel dan jaringan penyusun organ pada Gambar 2:

4. Analisislah lokasi sel dan jaringan pada organ yang diamati! Selanjutnya gambarkan hubungan antara sel, jaringan, dan organ tersebut, serta beri keterangan. Kegiatan praktikum ini dilakukan selama 100 menit.

Gambar 3. Hubungan antara Sel, Jaringan, dan Organ

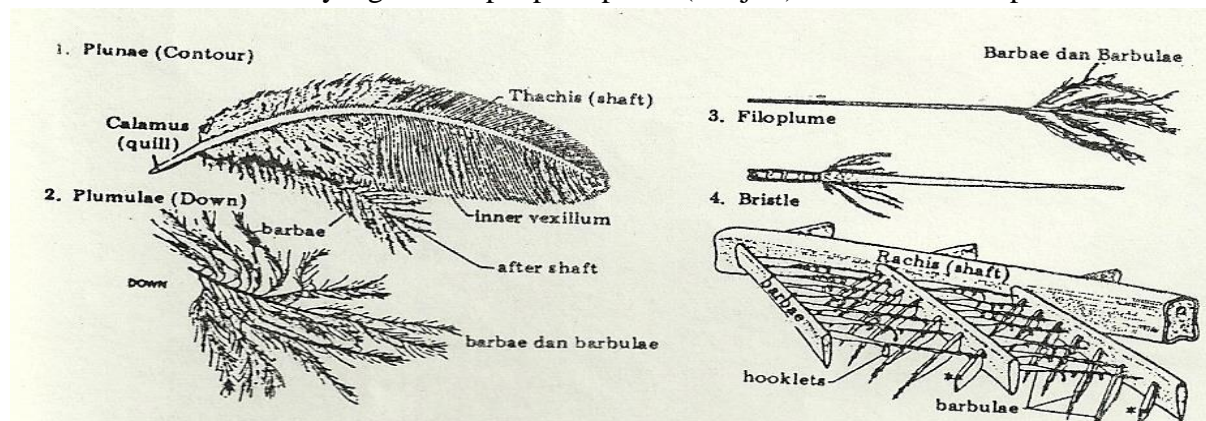
5. Diskusikan pertanyaan di bawah ini bersama teman sekelompok Anda.
 - a. Bagaimana kelompok Anda mengenali jenis organ berdasarkan jaringan yang menyusunnya?
 - b. Jelaskan karakteristik lapisan organ yang Anda amati?
6. Tulislah laporan hasil praktikum “Pengamatan Preparat Organ” pada kertas folio bergaris secara individual dengan ketentuan seperti yang telah dijelaskan oleh dosen.
7. Laporan praktikum dikumpulkan seminggu setelah pelaksanaan praktikum.

Kinerja yang kelompok Anda demonstrasikan akan dinilai berdasarkan kemampuan penggunaan mikroskop dan ketepatan gambar organ. Sedangkan laporan praktikum yang telah disusun akan dinilai berdasarkan kriteria yang telah dijelaskan di awal buku pedoman praktikum ini (lihat halaman 2).

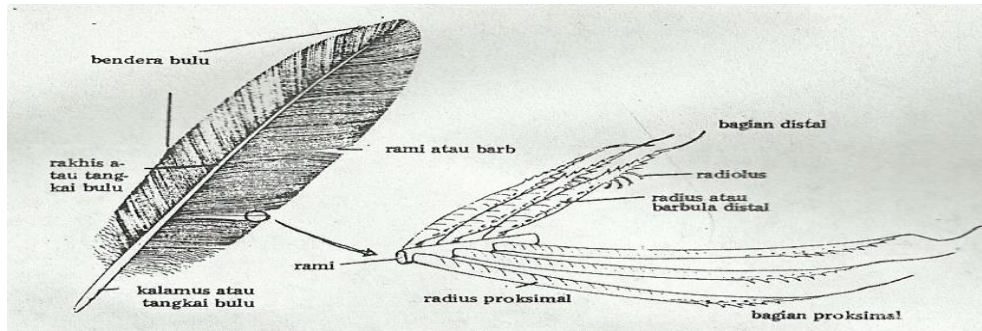
- Tujuan:
- menggambarkan struktur bulu, rambut, dan sisik ikan sebagai derivat kulit
 - menjelaskan perbedaan struktur bulu dan rambut berdasarkan pengamatan gambar
 - menyebutkan ciri-ciri sisik ikan berdasarkan pengamatan gambar
 - mengklasifikasikan jenis sisik ikan berdasarkan struktur morfologinya

Integumen atau kulit menutupi seluruh permukaan tubuh hewan. Selain itu, kulit juga sebagai penghubung antara tubuh hewan dengan lingkungan luar. Sebagai pelindung tubuh, sistem integumen tersusun atas jaringan khusus yang diperlukan untuk menunjang fungsinya. Bahkan terdapat modifikasi sel pada lapisan epidermis maupun dermis kulit. Beberapa modifikasi tersebut dinamakan derivat kulit. Bulu dan rambut merupakan contoh derivat kulit pada bagian epidermis. Ikan juga memiliki sisik sebagai derivat kulit yang ditemukan pada bagian dermis.

Bulu pada Aves merupakan derivat epidermis. Berdasarkan susunan anatomisnya, bulu dikelompokkan menjadi filoplumae, plumulae, dan plumae. Ketiganya memiliki karakteristik yang berbeda. Filoplumae adalah bulu yang diujungnya bercabang-cabang pendek halus (*hair feather*), tidak mempunyai radius dan radiolus. Jenis bulu filoplumae terdapat pada Casuari. Plumae merupakan bulu-bulu kecil dengan rachis yang banyak, pada rachis terdapat rami dan radii (tanpa radioli), berbentuk hampir sebagai filoplumae dengan perbedaan detail (*down feather*). Jenis bulu ini ditemukan pada anak burung. Jenis bulu yang lain adalah plumae, merupakan bulu yang sempurna strukturnya (*contour feather*), terdiri dari calamus, rachis, dan vexillum. Vexillum terdiri atas rami, radius, dan radiolus. Berdasarkan letaknya, plumae dibedakan menjadi tetrices, retrices, remiges, parapterum, dan ala spuria. Tetrices menutupi bagian badan Aves. Retrices berpangkal pada ekor, vexillumnya simetris karena berfungsi sebagai kemudi. Remiges terdapat pada sayap. Parapterum ditemukan pada daerah bahu. Bulu kecil yang menempel pada poluk (ibu jari) dinamakan ala spuria.



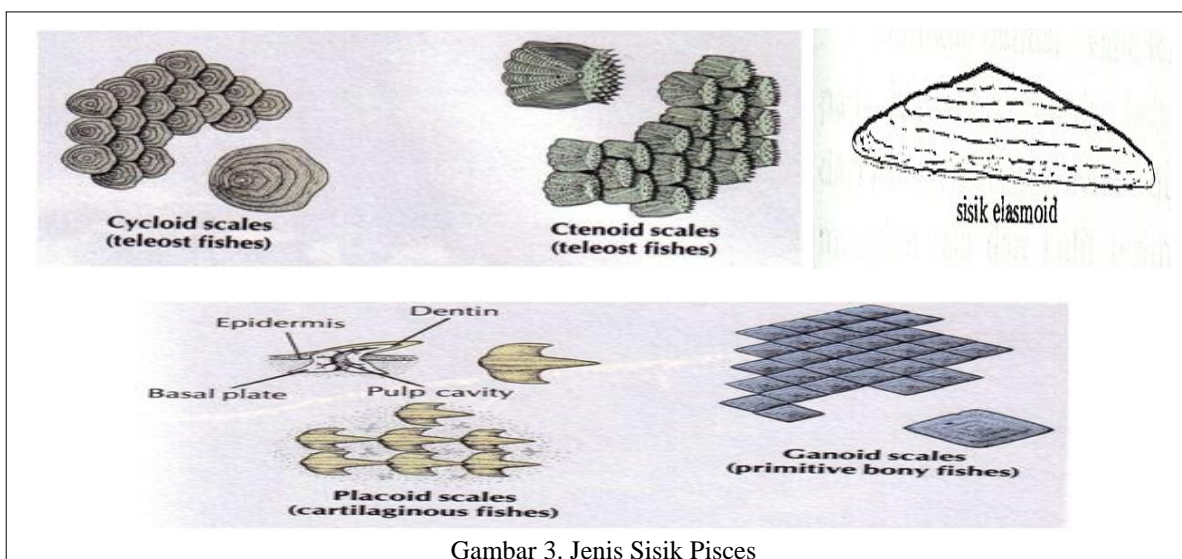
Gambar 1. Jenis Bulu



Gambar 2. Struktur Plumae

Rambut merupakan penutup tubuh hewan mamalia. Rambut terbentuk dari folikel yang merupakan penonjolan epidermis (papila epidermis). Papila ini menonjol ke arah dermis. Rambut dapat digerakkan oleh sinus darah atau muskulus arektorius pilorum.

Sisik umumnya dimiliki oleh Pisces. Namun, pada beberapa reptil juga ditemukan sisik seperti pada kadal, ular, buaya, dan lain-lain. Tentunya sisik yang ditemukan pada Pisces berbeda dengan Reptil. Sisik Pisces merupakan derivat dermis. Sisik dikelompokkan menjadi kosmoid, paleoniskoid, ganoid, leptoid, plakoid, dan elasmoid. Sisik kosmoid merupakan hasil fusi dari sisik plakoid yang sudah tumbuh dari tulang dermal. Sisik ini memiliki susunan seperti genting (*imbricate*). Sisik ini ditemukan pada bagian belakang tubuh Placodermi, Crossopterigii (punah), dan Dipnoi. Sisik paleoniskoid relatif tebal dan terdiri dari tiga lapisan, yaitu lapisan ganoin, kosmin, dan lapisan tulang berlamelata. Sisik ini berbentuk rhomboid/belah ketupat. Sisik jenis ini dapat ditemukan pada bangsa ikan Palaeoniscoidae seperti Polypterus. Sisik ganoid berbentuk belah ketupat yang terdiri dari dua lapis, permukaan luar dilapisi zat ganoine, mengandung duri halus. Sisik ini terdapat pada Famili Letimeriidae. Sisik leptoid berbentuk bulat atau hamper bulat, terdiri dari satu lapis tulang. Berdasarkan bentuknya, sisik jenis ini dibedakan menjadi sisik cycloid dan ctenoid. Sisik cycloid ditemukan pada Cyprinus sedangkan sisik ctenoid terdapat pada tubuh Perca. Sisik plakoid terdapat pada ikan bertulang rawan. Biasanya berukuran mikroskopis, kecuali pada ikan pari. Sisik elsmoid bersifat sedikit lunak dan lentur. Sisik yang ditemukan pada Teleostei ini mempunyai tonjolan berbentuk sisir di bagian pinggir. Deskripsi jenis bulu dapat dilihat pada Gambar 3.



Gambar 3. Jenis Sisik Pisces

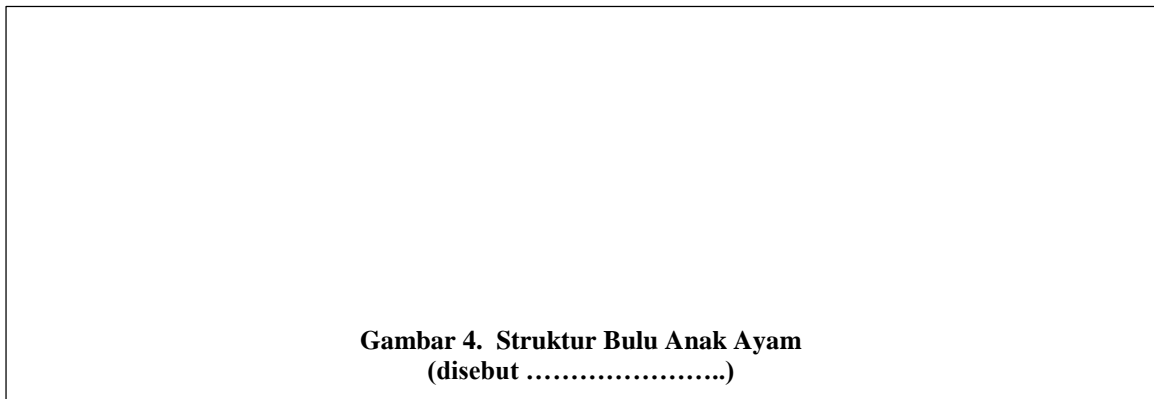
Sebelum melakukan pengamatan terhadap bulu, rambut, dan sisik, sediakanlah alat dan bahan praktikum sebagai berikut.

Alat : *microcam* , laptop, dan lup





Bahan : bulu anak Ayam, bulu Ayam dewasa (bagian leher, bahu, sayap, ekor, dan kaki), rambut manusia, dan sisik beberapa ikan.

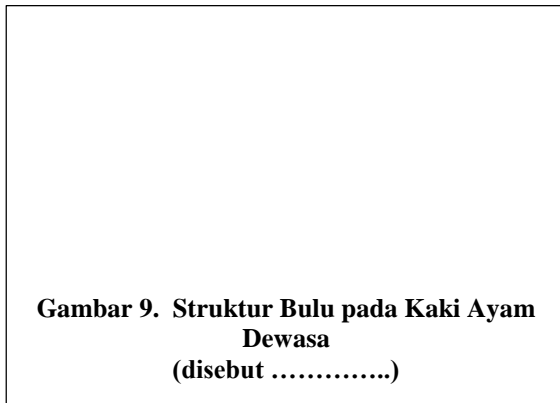
Langkah-langkah kerja yang kelompok Anda lakukan untuk mengamati struktur bulu, rambut, dan sisik sebagai berikut.

1. Amatilah bulu anak Ayam menggunakan lup atau *microcam*, lalu gambarkan hasil pengamatan pada kotak Gambar 3. Berilah keterangan pada gambar tersebut.



2. Amatilah bulu Ayam dewasa pada bagian leher, bahu, sayap, ekor, dan kaki dengan menggunakan lup. Gambarkan hasil pengamatan kelompok Anda pada kotak di bawah ini, lalu berilah keterangannya.



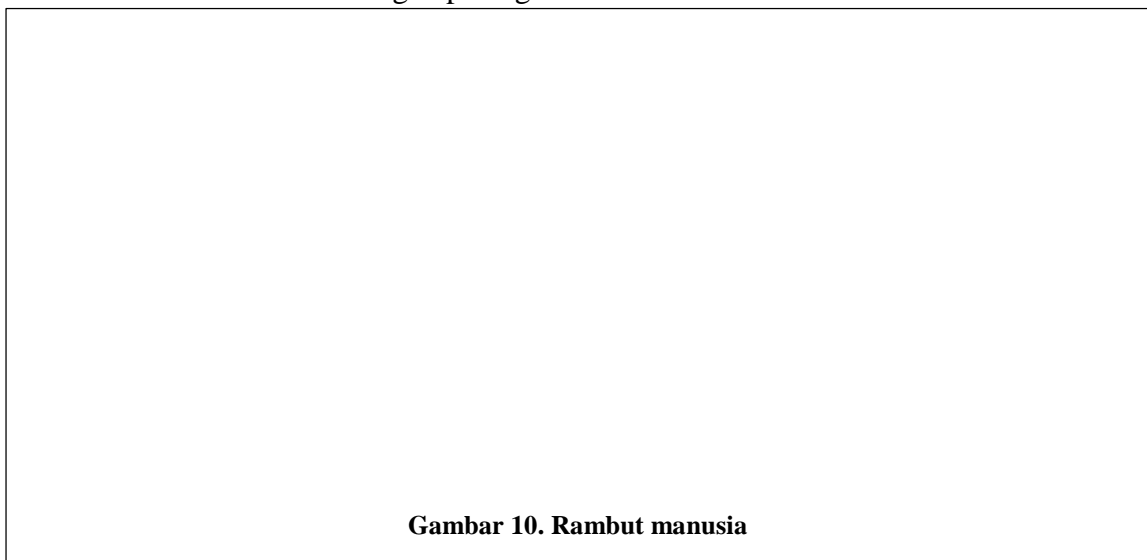


3. Lakukan analisis untuk membedakan struktur bulu Ayam dewasa pada seluruh bagian tubuh melalui gambar di atas. Kemudian tuliskan hasil analisis kelompok Anda dalam tabel di bawah ini.

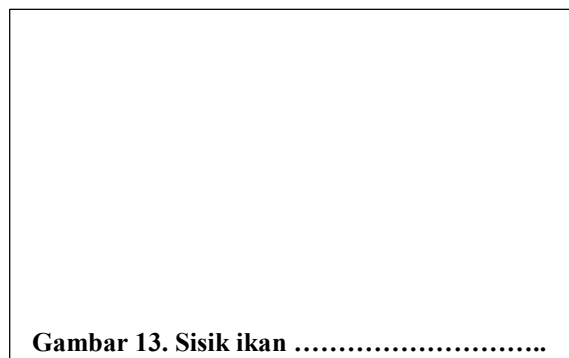
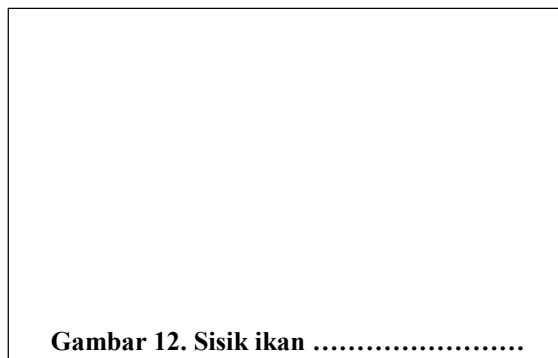
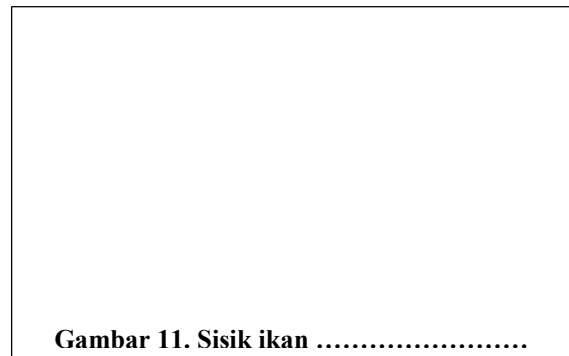

	Aspek Pembeda	Bulu yang terdapat pada					
		Anak ayam	Leher ayam dewasa	Bahu ayam dewasa	Sayap ayam dewasa	Ekor ayam dewasa	Kaki ayam dewasa
1	Calamus						
2	Rachis						
3	Vexillum						
4	Rami						
5	Radius						
6	Radiolus						

*isilah tabel dengan lambang (√) bila terdapat aspek pembeda, tuliskan lambang (-) bila tidak ada aspek pembeda.

4. Amatilah rambut manusia menggunakan microcam. Kemudian gambarlah pada kotak di bawah ini dan berilah keterangan pada gambar tersebut.



5. Amatilah sisik ikan menggunakan lup atau *microcam*, lalu gambarkan hasil pengamatan pada kotak di bawah ini. Berilah keterangan pada gambar tersebut.



5. Identifikasikan ciri-ciri keempat sisik di atas pada kotak di bawah ini.

Identifikasi ciri-ciri sisik yang teramati:

6. Simpulkan jenis sisik berdasarkan ciri-ciri yang teramati.
7. Diskusikan pertanyaan di bawah ini bersama teman sekelompok Anda.
 - a. Hal apakah yang membedakan struktur bulu dengan rambut?
 - b. Jelaskan perbedaan karakteristik struktur bulu pada berbagai bagian tubuh Aves dewasa? Tuliskan istilah pada masing-masing ulu tersebut!
 - c. Jelaskan perbedaan mendasar sisik yang menyusun tubuh ikan?
8. Tulislah laporan hasil praktikum “Pengamatan Preparat Organ” pada kertas folio bergaris secara individual dengan ketentuan seperti yang telah dijelaskan oleh dosen.
9. Laporan praktikum dikumpulkan seminggu setelah pelaksanaan praktikum.

Kinerja yang kelompok Anda demonstrasikan akan dinilai berdasarkan ketepatan gambar bulu, rambut, dan sisik, serta pengklasifikasian bulu dan sisik . Sedangkan laporan praktikum yang telah disusun akan dinilai berdasarkan kriteria yang telah dijelaskan di awal buku pedoman praktikum ini (lihat halaman 2).

- Tujuan:
- membedah marmut tanpa adanya pendarahan
 - menggambarkan organ pencernaan marmut dan mengidentifikasi ciri serta lokasi
 - menggambarkan organ pernapasan marmut dan mengidentifikasi ciri serta lokasi
 - menggambarkan organ urinaria marmut dan mengidentifikasi ciri serta lokasi
 - menggambarkan organ reproduksi marmut dan mengidentifikasi ciri serta lokasi

Marmut merupakan salah satu hewan Mamalia. Organ yang terdapat di dalam tubuh hewan ini dapat diamati sebagai perbandingan dengan organ tubuh manusia. Marmut memiliki organ pencernaan, pernapasan, urinaria, dan reproduksi. Organ pencernaan terdiri dari mulut, kerongkongan, lambung, usus halus, usus besar, dan anus. Organ pernapasan meliputi hidung, tenggorokan, dan paru-paru. Organ urinaria meliputi ginjal dan saluran pengeluaran urin. Organ reproduksi terdiri dari testis/ovarium, salurannya, dan penis/lubang vagina.


Sebelum melakukan pembedahan marmut, sediakanlah alat dan bahan praktikum sebagai berikut.

Alat : peralatan bedah, papan bedah, pisau cutter, wadah berpenutup, kapas, tisu, kain lap


Bahan : marmut jantan/betina, kloroform

Langkah-langkah kerja yang kelompok Anda lakukan untuk mengamati organ marmut melalui pembedahan sebagai berikut.


1. Biuslah marmut dengan cara: a) masukkan kapas yang telah diberi kloroform ke dalam wadah; b) masukkan marmut ke dalam wadah tersebut, lalu tutup rapat; c) tunggu beberapa menit hingga marmut pingsan (tidak sadar). (catatan: hati-hati dalam melakukan pembiusan, gunakan masker agar kloroform tidak terhirup karena kloroform mudah menguap).
2. Letakkan marmut dengan posisi telentang di atas papan bedah (posisi ventral marmut menghadap ke arah praktikan), selanjutnya tusuklah anggota gerak marmut pada bagian telapak menggunakan jarum pentul. Hal tersebut dilakukan agar posisi marmut tidak berubah pada saat pembedahan.
3. Mulailah pembedahan dengan cara membuat lubang kecil pada kulit di bagian atas anus. Hal tersebut dilakukan dengan cara menjepit kulit sedikit di atas lubang anus (jangan memotong anus) lalu buat lubang kecil menggunakan gunting, kemudian guntinglah kulit marmut dari lubang ke arah anterior hingga bagian leher selanjutnya gunting ke arah kanan dan kiri. Hasil guntingan kulit membentuk huruf T.
4. Ulangilah kegiatan ke-3 pada bagian otot marmut.
5. Potonglah tulang rusuk pada bagian tulang rawannya agar pengamatan organ-organ dalam marmot dapat dilakukan dengan lebih leluasa.
6. Lakukan pemisahan masing-masing sistem organ marmut secara hati-hati agar jaringan tidak rusak.
7. Gambarkanlah organ-organ yang menyusun sistem pencernaan, pernapasan, urinaria, dan reproduksi. Catatlah lokasi dan ciri-ciri yang nampak dari organ-organ tersebut.




Gambar 1. Organ pencernaan marmut



Gambar 2. Organ pernapasan marmut



Gambar 3. Organ urinaria marmut



Gambar 4. Organ reproduksi marmut

8. Diskusikan pertanyaan di bawah ini bersama teman sekelompok Anda.
 - a. Mengapa pengeluaran darah yang terlalu banyak sangat tidak diharapkan dalam proses pembedahan hewan?
 - b. Jelaskan perbedaan yang ditemukan antara organ marmot yang kelompok Anda amati secara langsung dengan gambar organ di buku teks?
 - c. Uraikan kesulitan yang kelompok Anda alami selama melakukan praktikum ini?
9. Tulislah laporan hasil praktikum “Pengamatan Organ Mamalia” pada kertas folio bergaris secara individual dengan ketentuan seperti yang telah dijelaskan oleh dosen.
10. Laporan praktikum dikumpulkan seminggu setelah pelaksanaan praktikum.

Kinerja yang kelompok Anda demonstrasikan akan dinilai berdasarkan keberhasilan pembedahan, ketepatan gambar organ marmot, serta pemberian nama, ciri, dan lokasi organ. Sedangkan laporan praktikum yang telah disusun akan dinilai berdasarkan kriteria yang telah dijelaskan di awal buku pedoman praktikum ini (lihat halaman 2).

- Tujuan:
- membedah burung/ayam tanpa adanya pendarahan
 - menggambarkan organ pencernaan burung/ayam dan mengidentifikasi ciri serta lokasi
 - menggambarkan organ pernapasan burung/ayam dan mengidentifikasi ciri serta lokasi
 - menggambarkan organ urinaria burung/ayam dan mengidentifikasi ciri serta lokasi
 - menggambarkan organ reproduksi burung/ayam dan mengidentifikasi ciri serta lokasi

Burung/ayam merupakan salah satu hewan Aves. Burung/ayam memiliki organ pencernaan, pernapasan, urinaria, dan reproduksi. Organ pencernaan terdiri dari mulut berparuh, kerongkongan, tembolok, lambung pengunyah, lambung kelenjar, usus halus, usus besar, dan kloaka. Organ pernapasan meliputi lubang hidung, tenggorokan, parabronkus, dan pundi-pundi udara. Organ urinaria meliputi ginjal, saluran pengeluaran urin, dan kloaka. Organ reproduksi terdiri dari testis/ovarium, salurannya, dan kloaka.

Sebelum melakukan pembedahan burung/ayam, sediakanlah alat dan bahan praktikum sebagai berikut.



Alat : peralatan bedah, papan bedah, pisau cutter, wadah berpenutup, kapas, tisu, kain lap

Bahan : burung/ayam jantan/betina, kloroform

Langkah-langkah kerja yang kelompok Anda lakukan untuk mengamati organ burung/ayam melalui pembedahan sebagai berikut.

1. Biuslah burung/ayam dengan cara: a) masukkan kapas yang telah diberi kloroform ke dalam wadah; b) masukkan burung/ayam ke dalam wadah tersebut, lalu tutup rapat; c) tunggu beberapa menit hingga burung/ayam pingsan (tidak sadar). (catatan: hati-hati dalam melakukan pembiusan, gunakan masker agar kloroform tidak terhirup karena kloroform mudah menguap).
2. Letakkan burung/ayam dengan posisi telentang di atas papan bedah (posisi ventral burung/ayam menghadap ke arah praktikan), selanjutnya tusuklah anggota gerak burung/ayam pada bagian telapak menggunakan jarum pentul. Hal tersebut dilakukan agar posisi hewan tidak berubah pada saat pembedahan.
3. Mulailah pembedahan dengan cara membuat lubang kecil pada kulit di bagian atas kloaka. Hal tersebut dilakukan dengan cara menjepit kulit sedikit di atas lubang kloaka (jangan memotong kloaka) lalu buat lubang kecil menggunakan gunting, kemudian guntinglah kulit burung/ayam dari lubang ke arah anterior hingga bagian leher selanjutnya gunting ke arah kanan dan kiri. Hasil guntingan kulit membentuk huruf T.
4. Ulangilah kegiatan ke-3 pada bagian otot burung/ayam.
5. Potonglah tulang rusuk pada bagian tulang rawannya agar pengamatan organ-organ dalam burung/ayam dapat dilakukan dengan lebih leluasa. Berhati-hatilah dalam menggunting tulang rusuk dan tulang dada karena agak keras dan banyak pembuluh darah besar, terutama di bagian carina (tulang taju pedang).

6. Lakukan pemisahan masing-masing sistem organ burung/ayam secara hati-hati agar jaringan tidak rusak.
7. Gambarkanlah organ-organ yang menyusun sistem pencernaan, pernapasan, urinaria, dan reproduksi. Catatlah lokasi dan ciri-ciri yang nampak dari organ-organ tersebut.



8. Diskusikan pertanyaan di bawah ini bersama teman sekelompok Anda.
 - a. Mengapa pengeluaran darah yang terlalu banyak sangat tidak diharapkan dalam proses pembedahan hewan?
 - b. Jelaskan perbedaan yang ditemukan antara organ burung/ayam yang kelompok Anda amati secara langsung dengan gambar organ di buku teks?
 - c. Uraikan kesulitan yang kelompok Anda alami selama melakukan praktikum ini?
9. Tulislah laporan hasil praktikum “Pengamatan OrganAves” pada kertas folio bergaris secara individual dengan ketentuan seperti yang telah dijelaskan oleh dosen.
10. Laporan praktikum dikumpulkan seminggu setelah pelaksanaan praktikum.

Kinerja yang kelompok Anda demonstrasikan akan dinilai berdasarkan keberhasilan pembedahan, ketepatan gambar organ burung/ayam, serta pemberian nama, ciri, dan lokasi organ. Sedangkan laporan praktikum yang telah disusun akan dinilai berdasarkan kriteria yang telah dijelaskan di awal buku pedoman praktikum ini (lihat halaman 2).

- Tujuan: - membedah kadal tanpa adanya pendarahan
- menggambarkan organ pencernaan kadal dan mengidentifikasi ciri serta lokasi
 - menggambarkan organ pernapasan kadal dan mengidentifikasi ciri serta lokasi
 - menggambarkan organ urinaria kadal dan mengidentifikasi ciri serta lokasi
 - menggambarkan organ reproduksi kadal dan mengidentifikasi ciri serta lokasi

Kadal merupakan salah satu hewan yang tergolong kelas Reptilia. Kadal memiliki organ pencernaan, pernapasan, urinaria, dan reproduksi. Organ pencernaan terdiri dari mulut, kerongkongan, lambung, usus halus, usus besar, dan kloaka. Organ pernapasan meliputi lubang hidung, tenggorokan, dan paru-paru. Organ urinaria meliputi ginjal, saluran pengeluaran urin, dan kloaka. Organ reproduksi terdiri dari testis/ovarium, salurnya, dan kloaka.


Sebelum melakukan pembedahan kadal, sediakanlah alat dan bahan praktikum sebagai berikut.

Alat : peralatan bedah, papan bedah, pisau cutter, wadah berpenutup, kapas, tisu, kain lap


Bahan : kadal jantan/betina, kloroform

Langkah-langkah kerja yang kelompok Anda lakukan untuk mengamati organ kadal melalui pembedahan sebagai berikut.

1. Biuslah kadal dengan cara: a) masukkan kapas yang telah diberi kloroform ke dalam wadah; b) masukkan kadal ke dalam wadah tersebut, lalu tutup rapat; c) tunggu beberapa menit hingga kadal pingsan (tidak sadar). (catatan: hati-hati dalam melakukan pembiusan, gunakan masker agar kloroform tidak terhirup karena kloroform mudah menguap).
2. Letakkan kadal dengan posisi telentang di atas papan bedah (posisi ventral kadal menghadap ke arah praktikan), selanjutnya tusuklah anggota gerak kadal pada bagian telapak menggunakan jarum pentul. Hal tersebut dilakukan agar posisi kadal tidak berubah pada saat pembedahan.
3. Mulailah pembedahan dengan cara membuat lubang kecil pada kulit di bagian atas kloaka. Hal tersebut dilakukan dengan cara menjepit kulit sedikit di atas lubang kloaka (jangan memotong kloaka) lalu buat lubang kecil menggunakan gunting, kemudian guntinglah kulit kadal dari lubang ke arah anterior hingga bagian leher selanjutnya gunting ke arah kanan dan kiri. Hasil guntingan kulit membentuk huruf T.
4. Ulangilah kegiatan ke-3 pada bagian otot kadal.
5. Potonglah tulang rusuk pada bagian tulang rawannya agar pengamatan organ-organ dalam kadal dapat dilakukan dengan lebih leluasa.
6. Lakukan pemisahan masing-masing sistem organ kadal secara hati-hati agar jaringan tidak rusak.
7. Gambarkanlah organ-organ yang menyusun sistem pencernaan, pernapasan, urinaria, dan reproduksi. Catatlah lokasi dan ciri-ciri yang nampak dari organ-organ tersebut.




Gambar 1. Organ pencernaan kadal



Gambar 2. Organ pernapasan kadal



Gambar 3. Organ urinaria kadal



Gambar 4. Organ reproduksi kadal

8. Diskusikan pertanyaan di bawah ini bersama teman sekelompok Anda.
 - a. Mengapa pengeluaran darah yang terlalu banyak sangat tidak diharapkan dalam proses pembedahan hewan?
 - b. Jelaskan perbedaan yang ditemukan antara organ marmot yang kelompok Anda amati secara langsung dengan gambar organ di buku teks?
 - c. Uraikan kesulitan yang kelompok Anda alami selama melakukan praktikum ini?
9. Tulislah laporan hasil praktikum “Pengamatan Organ Reptilia” pada kertas folio bergaris secara individual dengan ketentuan seperti yang telah dijelaskan oleh dosen.
10. Laporan praktikum dikumpulkan seminggu setelah pelaksanaan praktikum.

Kinerja yang kelompok Anda demonstrasikan akan dinilai berdasarkan keberhasilan pembedahan, ketepatan gambar organ kadal, serta pemberian nama, ciri, dan lokasi organ. Sedangkan laporan praktikum yang telah disusun akan dinilai berdasarkan kriteria yang telah dijelaskan di awal buku pedoman praktikum ini (lihat halaman 2).

- Tujuan:
- membedah kodok tanpa adanya pendarahan
 - menggambarkan organ pencernaan kodok dan mengidentifikasi ciri serta lokasi
 - menggambarkan organ pernapasan kodok dan mengidentifikasi ciri serta lokasi
 - menggambarkan organ urinaria kodok dan mengidentifikasi ciri serta lokasi
 - menggambarkan organ reproduksi kodok dan mengidentifikasi ciri serta lokasi

Kodok merupakan salah satu hewan yang tergolong kelas Amphibia. Kodok memiliki organ pencernaan, pernapasan, urinaria, dan reproduksi. Organ pencernaan terdiri dari mulut, kerongkongan, lambung, usus halus, usus besar, dan kloaka. Organ pernapasan meliputi lubang hidung (koane), tenggorokan, dan paru-paru. Organ urinaria meliputi ginjal, saluran pengeluaran urin, dan kloaka. Organ reproduksi terdiri dari testis/ovarium, salurnya, dan kloaka.

Sebelum melakukan pembedahan kodok, sediakanlah alat dan bahan praktikum sebagai berikut.



Alat : peralatan bedah, papan bedah, pisau cutter, wadah berpenutup, kapas, tisu, kain lap

Bahan : kodok jantan/betina, kloroform

Langkah-langkah kerja yang kelompok Anda lakukan untuk mengamati organ kodok melalui pembedahan sebagai berikut.

1. Biuslah kodok dengan cara: a) masukkan kapas yang telah diberi kloroform ke dalam wadah; b) masukkan kodok ke dalam wadah tersebut, lalu tutup rapat; c) tunggu beberapa menit hingga kodok pingsan (tidak sadar). (catatan: hati-hati dalam melakukan pembiusan, gunakan masker agar kloroform tidak terhirup karena kloroform mudah menguap).
2. Letakkan kodok dengan posisi telentang di atas papan bedah (posisi ventral kodok menghadap ke arah praktikan), selanjutnya tusuklah anggota gerak kodok pada bagian telapak menggunakan jarum pentul. Hal tersebut dilakukan agar posisi kodok tidak berubah pada saat pembedahan.
3. Mulailah pembedahan dengan cara membuat lubang kecil pada kulit di bagian atas kloaka. Hal tersebut dilakukan dengan cara menjepit kulit sedikit di atas lubang kloaka (jangan memotong kloaka) lalu buat lubang kecil menggunakan gunting, kemudian guntinglah kulit kodok dari lubang ke arah anterior hingga bagian leher selanjutnya gunting ke arah kanan dan kiri. Hasil guntingan kulit membentuk huruf T.
4. Ulangilah kegiatan ke-3 pada bagian otot kodok.
5. Potonglah tulang rusuk pada bagian tulang rawannya agar pengamatan organ-organ dalam kodok dapat dilakukan dengan lebih leluasa. Berhati-hatilah dalam menggunting tulang rusuk dan tulang dada karena agak keras dan banyak pembuluh darah besar.
6. Lakukan pemisahan masing-masing sistem organ kodok secara hati-hati agar jaringan tidak rusak.

7. Gambarkanlah organ-organ yang menyusun sistem pencernaan, pernapasan, urinaria, dan reproduksi. Catatlah lokasi dan ciri-ciri yang nampak dari organ-organ tersebut.



8. Diskusikan pertanyaan di bawah ini bersama teman sekelompok Anda.
 - a. Mengapa pengeluaran darah yang terlalu banyak sangat tidak diharapkan dalam proses pembedahan hewan?
 - b. Jelaskan perbedaan yang ditemukan antara organ kodok yang kelompok Anda amati secara langsung dengan gambar organ di buku teks?
 - c. Uraikan kesulitan yang kelompok Anda alami selama melakukan praktikum ini?
9. Tulislah laporan hasil praktikum “Pengamatan Organ Amphibia” pada kertas folio bergaris secara individual dengan ketentuan seperti yang telah dijelaskan oleh dosen.
10. Laporan praktikum dikumpulkan seminggu setelah pelaksanaan praktikum.

Kinerja yang kelompok Anda demonstrasikan akan dinilai berdasarkan keberhasilan pembedahan, ketepatan gambar organ kodok, serta pemberian nama, ciri, dan lokasi organ. Sedangkan laporan praktikum yang telah disusun akan dinilai berdasarkan kriteria yang telah dijelaskan di awal buku pedoman praktikum ini (lihat halaman 2).

Praktikum 8

PENGAMATAN ORGAN PISCES

- Tujuan:
- membedah ikan mas tanpa adanya pendarahan
 - menggambarkan organ pencernaan ikan mas dan mengidentifikasi ciri serta lokasi
 - menggambarkan organ pernapasan ikan mas dan mengidentifikasi ciri serta lokasi
 - menggambarkan organ urinaria ikan mas dan mengidentifikasi ciri serta lokasi
 - menggambarkan organ reproduksi ikan mas dan mengidentifikasi ciri serta lokasi

Ikan mas merupakan salah satu hewan yang tergolong kelas Pisces. Ikan mas memiliki organ pencernaan, pernapasan, urinaria, dan reproduksi. Organ pencernaan terdiri dari mulut, kerongkongan, lambung, usus halus, usus besar, dan anus. Organ pernapasan meliputi rongga mulut, operculum, dan insang. Organ urinaria meliputi ginjal, saluran pengeluaran urin, dan lubang urogenital. Organ reproduksi terdiri dari testis/ovarium, salurannya, dan lubang urogenital.

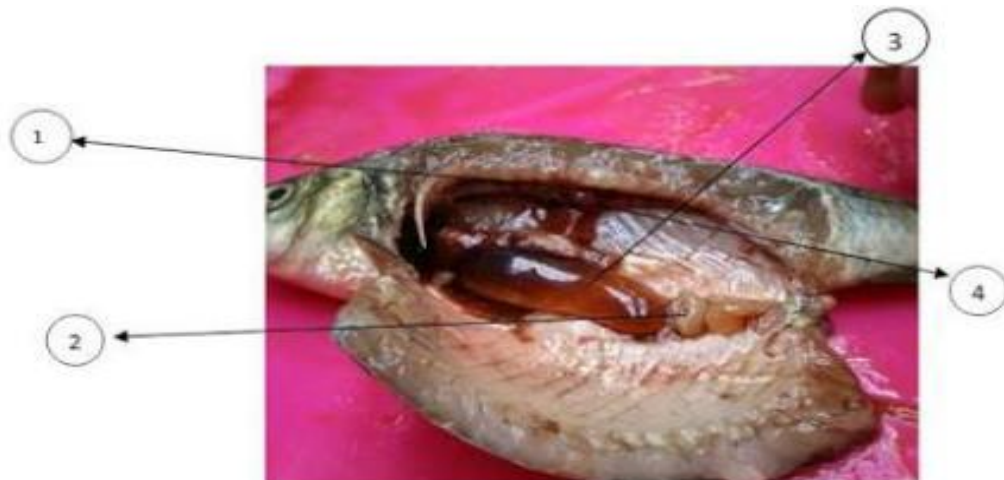Sebelum melakukan pembedahan ikan mas, sediakanlah alat dan bahan praktikum sebagai berikut.

Alat : peralatan bedah, papan bedah, pisau cutter, jarum suntik, kapas, tisu, kain lap

Bahan : ikan mas jantan/betina, kloroform

Langkah-langkah kerja yang kelompok Anda lakukan untuk mengamati organ ikan mas melalui pembedahan sebagai berikut.

1. Biuslah ikan mas dengan cara: a) menyuntikkan kloroform ke pembuluh darah ikan mas; b) tunggu beberapa menit hingga kodok pingsan (tidak sadar). (catatan: hati-hati dalam melakukan pembiusan, carilah pembuluh darah yang berukuran besar).
2. Letakkan ikan mas dengan posisi menghadap ke kiri.
3. Bersihkan sisik ikan agar dapat dilihat susunan otonya.
4. Mulailah pembedahan dengan cara membuat lubang kecil pada kulit di belakang anus (jangan memotong anus atau papilla urogenitales), kemudian ke dorsal dan ke anterior sampai di belakang apparatus opercularis, dilanjutkan ke arah ventral sampai ke depan anus. Hasil akhir pembedahan akan terlihat seperti Gambar 1.



5. Potonglah tulang rusuk pada bagian tulang rawannya agar pengamatan organ-organ dalam ikan mas dapat dilakukan dengan lebih leluasa.
6. Lakukan pemisahan masing-masing sistem organ ikan mas secara hati-hati agar jaringan tidak rusak.
7. Gambarkanlah organ-organ yang menyusun sistem pencernaan, pernapasan, urinaria, dan reproduksi. Catatlah lokasi dan ciri-ciri yang nampak dari organ-organ tersebut.



8. Diskusikan pertanyaan di bawah ini bersama teman sekelompok Anda.
 - a. Mengapa pengeluaran darah yang terlalu banyak sangat tidak diharapkan dalam proses pembedahan hewan?
 - b. Jelaskan perbedaan yang ditemukan antara organ ikan mas yang kelompok Anda amati secara langsung dengan gambar organ di buku teks?
 - c. Uraikan kesulitan yang kelompok Anda alami selama melakukan praktikum ini?
11. Tulislah laporan hasil praktikum “Pengamatan Organ Pisces” pada kertas folio bergaris secara individual dengan ketentuan seperti yang telah dijelaskan oleh dosen.
12. Laporan praktikum dikumpulkan seminggu setelah pelaksanaan praktikum.

Kinerja yang kelompok Anda demonstrasikan akan dinilai berdasarkan keberhasilan pembedahan, ketepatan gambar organ ikan mas, serta pemberian nama, ciri, dan lokasi organ. Sedangkan laporan praktikum yang telah disusun akan dinilai berdasarkan kriteria yang telah dijelaskan di awal buku pedoman praktikum ini (lihat halaman 2).

DAFTAR PUSTAKA

- Anonim. (2010). *Praktek Bedah Ikan*. [Online]. Tersedia: <http://biologigonzaga.com>. [23 Juli 2013]
- Eroschenko, Victor P. (2003). *Atlas Histologi di fiore dengan Korelasi Fungsional*; alih bahasa, Jan Tambayong; editor edisi bahasa Indonesia, Dewi Anggraeni-ed. 9- Jakarta; EGC
- Subowo. (2009). *Histologi Umum eds. 2*. Jakarta: Gunung Seto.
- Tenzer, A. Titi Judani, Nursasi Handayani, dan Umie Lestari. (2001). *Petunjuk Praktikum Struktur Hewan Universitas Negeri Malang*. Bandung: JICA.